ПОСТЭНДОДОНТИЧЕСКАЯ РЕСТАВРАЦИЯ ЗУБОВ:
биомеханические, технологические и клинические аспекты

А.И.Николаев
• д.м.н., профессор, заведующий кафедрой терапевтической стоматологии, Смоленский государственный медицинский университет, председатель секции "Эстетическая стоматология" Стоматологической ассоциации России (СтАР)
Адрес: 214019, г. Смоленск, ул. Крупской, д. 28
Тел.: +7 (4812) 55-07-01
E-mail: anicolaev@inbox.ru

Д.А.Данилова
• ассистент кафедры терапевтической стоматологии, Смоленский государственный медицинский университет, врач-эндодонтист стоматологической клиники "Центр семейной стоматологии"
Адрес: 214019, г. Смоленск, ул. Крупской, д. 28
Тел.: +7 (4812) 55-07-01

Н.С.Орехова
• к.м.н., ассистент кафедры терапевтической стоматологии, Смоленский государственный медицинский университет
Адрес: 214019, г. Смоленск, ул. Крупской, д. 28
Тел.: +7 (4812) 55-07-01

Е.И.Галанова
• студентка стоматологического факультета, Смоленский государственный медицинский университет
Адрес: 214019, г. Смоленск, ул. Крупской, д. 28
Тел.: +7 (4812) 55-07-01
E-mail: katalina.galanova@yandex.ru

Резюме. Рассматриваются биомеханические, технологические и эстетические аспекты постэндодонтической реставрации зубов. Обосновано восстановление эндодонтически леченых зубов на основе армированной стекловолоконным штифтом адгезивной композитной вкладки, изготовленной прямым методом. Рассмотрены критерии выбора материалов для постэндодонтической реставрации зубов, описаны технологические этапы работы, приведены клинические примеры.

Ключевые слова: восстановление эндодонтически леченых зубов, стекловолоконные внутриканальные штифты, биомеханические характеристики, наборы стекловолоконных штифтов.

Post-endodontic restoration: biomechanical, technological and aesthetic aspects (A.I.Nikolaev, D.A.Danilova, N.S.Orekhova, E.I.Galanova).

Summary. Biomechanical, technological and aesthetic aspects of postendodontics restoration of teeth are considered. The restoration of endodonically treated teeth based on a fiberglass-reinforced adhesive composite insert prepared by a direct method is substantiated. The criteria for selecting materials for postendodontic restoration of teeth are considered, the technological stages of work are described, and clinical examples are given.

Key words: post-endodontic restoration, fiber post, biomechanical properties, fiber-reinforced composite post systems.

Эндодонтическое лечение является широко распространенной стоматологической манипуляцией [5, 7]. При этом его эффективность определяется не только качеством обработки и обтурации корневых каналов, но адекватным восстановлением коронковой части зуба [1, 4, 5, 6, 8, 13]. При этом до настоящего времени не выработано единого мнения о наиболее эффективном способе постэндодонтической реставрации зуба: одни стоматологи предпочитают изготовление литой штифтово-культевой вкладки и искусственной коронки, другие — проведение прямой или непрямой реставрации в сочетании со стекловолоконным внутриканальным штифтом, третьи выполняют прямое адгезивное восстановление коронковой части зуба, ограничиваясь введением в устье корневого канала композитного материала, как правило, Flowable bulk-fill, на глубину около 2 мм [1, 7, 11, 17] (рис. 1).

По нашему мнению [2, 3, 4, 5], выбор метода постэндодонтической реставрации коронковой части зуба должен определяться задачей обеспечения как можно более длительного "срока службы" как реставрации, так и самого восстановленного зуба. При этом, учитывая тот факт, что коронка, вкладка или прямая композитная реставрация через 5-10 лет, как правило, подлежат замене, а эндодонтическое лечение и восстановление внутренних участков коронковой части зуба, в идеале, должны быть проведены только один раз, но на весь период существования зуба (десятилетия), на первый план в данном случае выходят долговечность и физиологичность таких восстановлений [2, 8, 10, 12].

Отдаленные результаты восстановления коронковой части эндодонтически леченых зубов определяются комплексным взаимодействием ряда факторов, обеспечивающих долговременную стабильность реставрации и восстановленного зуба [1, 3, 5, 9, 10, 13]:

1) качественное эндодонтическое лечение;
2) максимальная сохранность твердых тканей коронковой части восстанавливаемого зуба, особенно в области шейки (ferrule effect);
3) минимальное истончение стенок корней зуба в процессе эндодонтического лечения и постэндодонтической реставрации; в то же время следует подчеркнуть, что все патологически измененные твердые ткани зуба должны быть удалены;
4) длительная и надежная фиксация постэндодонтической реставрации к тканям зуба, обеспечение устьевой герметичности системы корневых каналов;
5) соответствие физико-механических свойств реставрационной конструкции биомеханическим характеристикам тканей восстанавливаемого зуба;
6) надежность, простота и технологичность применяемых методик и материалов, позволяющие добиться оптимальных результатов даже в условиях рутинного стоматологического приема.

Анализ и обобщение изложенных выше факторов, а также данных научной литературы и практического опыта позволяют сделать вывод,

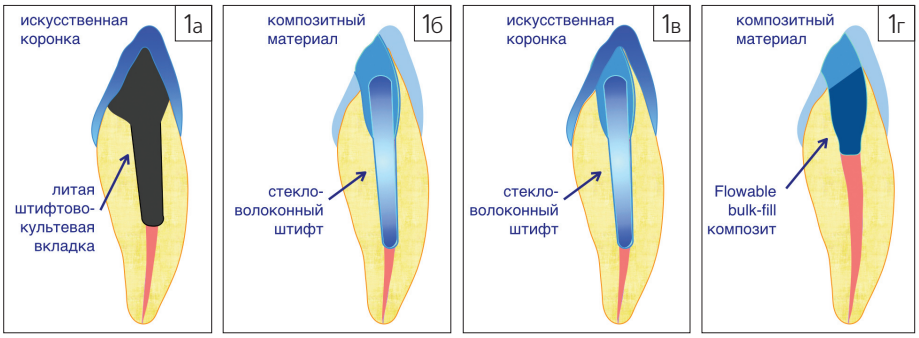

Рис. 1. Различные концептуальные подходы к постэндодонтической реставрации зубов (схема):
а — изготовление литой штифтово-культевой вкладки и искусственной коронки;
б — проведение прямой композитной реставрации в сочетании со стекловолоконным внутриканальным штифтом;
в — изготовление искусственной коронки в сочетании со стекловолоконным внутриканальным штифтом;
г — проведение бесштифтовой прямой композитной реставрации

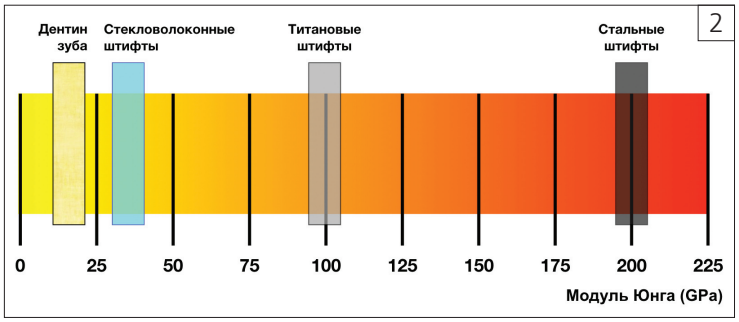

Рис. 2 Значение модуля упругости — модуля Юнга — стекловолоконных штифтов в наибольшей степени соответствует модулю упругости дентина естественных зубов (схема)

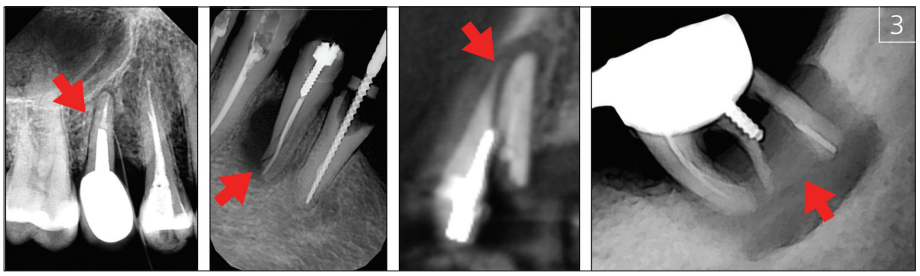

▪Рис. 3. Трещины корней эндодонтически леченых зубов, восстановленных с использованием металлических внутриканальных штифтов (рентгенограммы предоставлены Д.В.Рогацкиным)

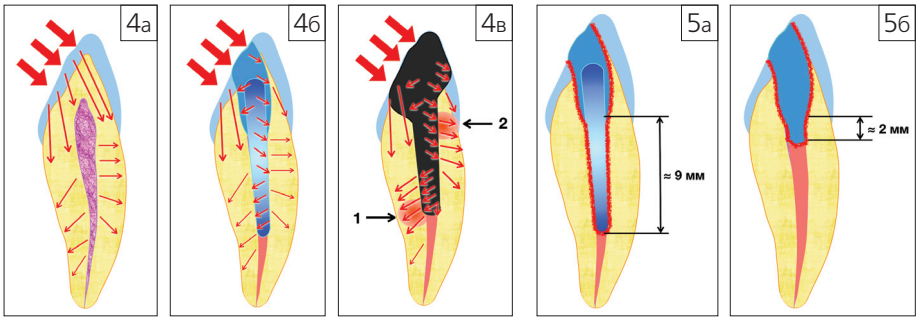

▪Рис. 4. Схема распределения напряжений внутри зубов в зависимости от состояния зуба и способа постэндодонтического восстановления:
а – в интактном витальном зубе происходит равномерное распределение напряжений без повреждения твердых тканей зуба и пародонта;
б – в эндодонтически леченом зубе, восстановленном с применением армированной стекловолоконным штифтом адгезивной композитной вкладки, изготовленной прямым методом, происходит равномерное, физиологичное распределение напряжений и частичное "гашение" стрессовых механических воздействий без повреждения твердых тканей зуба и пародонта;
в – при постэндодонтической реставрации зуба с применением металлических анкерных штифтов или литых штифтово-культевых вкладок, в твердых тканях зубов возникают локальные участки напряжения, которые могут привести к возникновению трещин и переломов дентина и эмали на уровне вершины внутрикорневого штифта (1) и в области шейки зуба (2)

▪Рис. 5. За счет большей площади соприкосновения с тканями зуба (линия красного цвета), механическая фиксация армированной стекловолоконным штифтом адгезивной композитной вкладки, изготовленной прямым методом (а), значительно превосходит аналогичную характеристику бесштифтового адгезивного восстановления (б), в том числе после деградации гибридного слоя (схема)

что на современном уровне развития технологий стоматологического лечения оптимальным вариантом постэндодонтической реставрации зуба является армированная стекловолоконным штифтом адгезивная композитная вкладка, изготовленная прямым методом, с последующим восстановлением коронковой части зуба либо несъемной ортопедической конструкцией (коронкой, вкладкой), либо прямой композитной реставрацией [1, 3, 6, 14, 15].

Во-первых, такое восстановление, в отличие от металлических внутриканальных штифтов и штифтово-культевых вкладок, обеспечивает соответствие физико-механических свойств реставрационной конструкции биомеханическим характеристикам тканей восстанавливаемого зуба (рис. 2), что позволяет свести к минимуму вероятность возникновения межфазных дефектов, трещин и переломов корней зубов (рис. 3); такие реставрации опираются не только на стенки пост-канала, но и на всю поверхность соприкосновения с твердыми тканями зуба, что обеспечивает равномерное распределение нагрузок, "гашение" стрессовых механических воздействий (рис. 4) [14, 16, 17].

Во-вторых, возможность подбора готового стекловолоконного штифта необходимой толщины позволяет ограничить до минимума иссечение дентина корневой части зуба при создании пост-канала [11].

В-третьих, использование стекловолоконных штифтов в сочетании с композитным материалом для фиксации и восстановления культи зуба позволяет обеспечить адгезивное соединение реставрационной конструкции с тканями зуба, добиться точного соответствия формы вкладки конфигурации пост-канала и дефекта коронковой части зуба [15], обеспечивает надежную фиксацию реставрации в отдаленные сроки (рис. 5, а), даже после деградации гибридного слоя, в отличие от адгезивного, бесштифтового восстановления, когда устье корневого канала после адгезивной подготовки заполняют текучим композитом лишь на 2 мм (рис. 5, б).

В-четвертых, применение комплексных наборов, включающих все необходимые материалы и аксессуары для создания пост-канала, адгезивной подготовки, фиксации внутриканальных штифтов и формирования культи зуба (Logic Set) [3, 4], позволяет сделать постэндодонтическое восстановление простым, эффективным и долговечным.

По нашему мнению, одним из наиболее удачных комплектов для постэндодонтической реставрации зубов является набор Rebilda Post System компании VOCO (Германия) (рис. 6). Наш клинический опыт восстановления коронковой части эндодонтически леченых зубов методом прямого изготовления армированной стекловолоконным штифтом адгезивной композитной вкладки с применением данной системы отражен в представленных ниже клинических примерах.

Клинический пример

Пациентка К., 17 лет, обратилась в стоматологическую клинику с целью "перелечивания" зуба 36 (рис. 7). Все этапы лечения и фотодокументирование осуществляли с использованием операционного стоматологического микроскопа Labomed. Лечение проведено в два посещения. Удалены "старые" пломбы, создан эндодонтический доступ (рис. 8), из корневых каналов удалены не удовлетворяющие требованиям корневые пломбы, проведена инструментальная и медикаментозная обработка корневых каналов (рис. 9), каналы запломбированы термопластифицированной гуттаперчей методом вертикальной компакции (рис. 10, 11). Полость эндодонтического доступа герметично закрыта повязкой из светоотверждаемого материала Clip (VOCO).

В следующее посещение выполнена прямая композитная постэндодонтическая реставрация — восстановление зуба с использованием армированной стекловолоконным штифтом адгезивной композитной вкладки, изготовленной прямым методом. После изоляции рабочей области и удаления повязки

▪Рис. 6 Комплексный набор для постэндодонтической реставрации зубов Rebilda Post System (VOCO)

▪Рис. 7 Пациентка К.: некачественное эндодонтическое лечение зуба 36, необходимость "перелечивания"

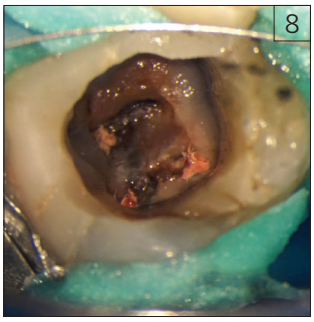

▪Рис. 8 Создан эндодонтический доступ: устья корневых каналов

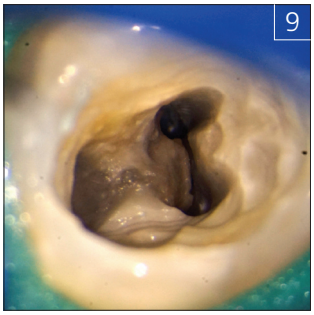

▪Рис. 9 Дно полости зуба и устьев корневых каналов после инструментальной и медикаментозной обработки корневых каналов

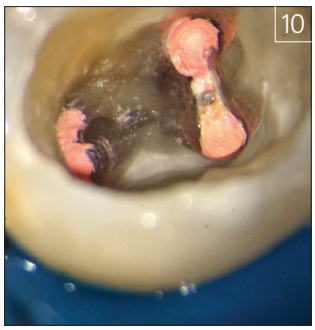

Рис. 10 Дно полости зуба и устьев корневых каналов после пломбирования корневых каналов

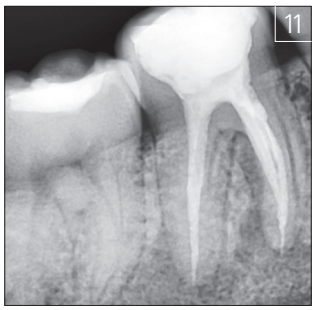

Рис. 11 Рентгенологический контроль качества пломбирования корневых каналов

с помощью Peeso-reamer №1 и калибровочного дриля ø 1,2 мм подготовлен пост-канал (рис. 12, 13). Припасован стекловолоконный штифт Rebilda Post ø 1,2 мм (рис. 14). Адгезивная подготовка проведена с использованием

Рис. 12 Подготовка пост-канала: первичное прохождение дистального корневого канала с помощью Peeso-reamer №1

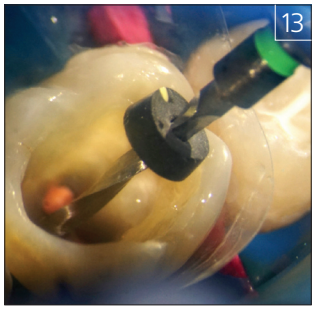

Рис. 13 Подготовка пост-канала: создание окончательной конфигурации пост-канала расширителем-калибратором Rebilda Post 12

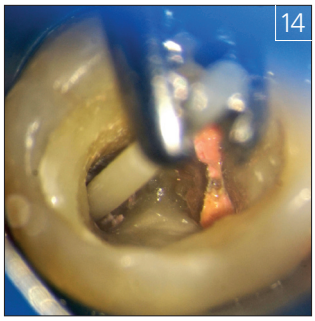

Рис. 14 Примерка стекловолоконного штифта Rebilda Post 12 в пост-канале

самопротравливающего адгезива двойного отверждения Futura Bond DC в сочетании со специальным аппликатором Endo Tim (рис. 15). Проведены одномоментная фиксация штифта и восстановление внутренней части коронки зуба до уровня эмалево-дентинной границы текучим композитным материалом двойного отверждения Rebilda DC оттенка Dentine (рис. 16). Реставрация зуба выполнена универсальным наногибридным композитным материалом GrandioSO (VOCO) (рис. 17, 18).

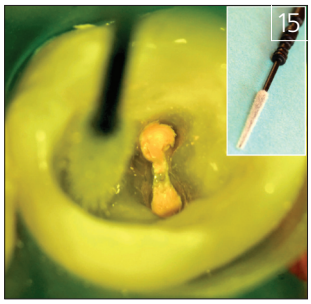

Рис. 15 Адгезивная подготовка: самопротравливающий адгезив двойного отверждения Futura Bond DC в сочетании со специальным аппликатором Endo Tim; рабочая часть аппликатора Endo Tim

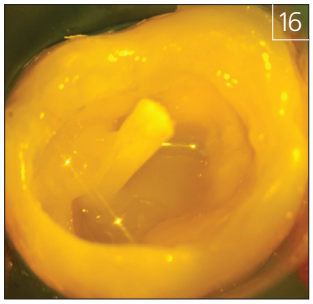

Рис. 16 Одномоментная фиксация штифта и восстановление внутренней части коронки зуба до уровня эмалево-дентинной границы текучим композитным материалом двойного отверждения Rebilda DC (Dentine)

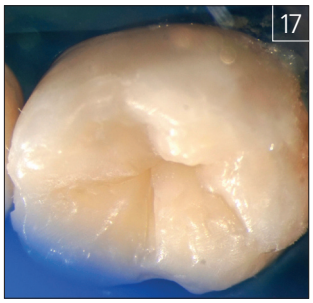

Рис. 17 Реставрация зуба универсальным наногибридным композитным материалом GrandioSO

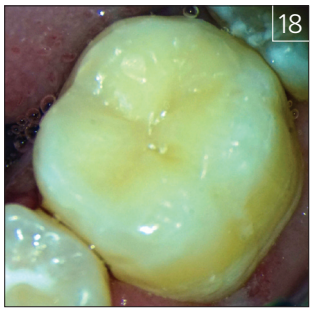

Рис. 18 Зуб 36 через 4 месяца после проведенного лечения

Таким образом, по нашему мнению, наиболее обоснованной с биомеханической точки зрения, технологичной и долговечной является постэндодонтическая реставрация зубов на основе армированной стекловолоконным штифтом адгезивной композитной вкладки, изготовленной прямым методом, с применением комплексных наборов, включающих все необходимые материалы и аксессуары для создания и калибровки пост-канала, адгезивной подготовки, фиксации внутриканальных штифтов и формирования культи зуба. ИС

ЛИТЕРАТУРА:
1. *Кукушкин В.Л., Никулина В.Ю., Кукушкина Е.А.* О постэндодонтической реставрации зубов // Эндодонтия Today. - 2011. - №4. - С. 61-62.
2. *Лобовкина Л.А., Райнаули Л.В., Николаев А.И., Романов А.М.* Внутриканальные штифты: мифы и реальность // Современная стоматология. - 2012. - №1(60). - С. 2-5.
3. *Николаев А.И., Лобовкина Л.А., Рогацкин Д.А., Николаев Д.А.* Медико-технологический алгоритм восстановления эндодонтически леченых зубов с использованием внутриканальных штифтов - постов // Новое в стоматологии. - 2009. - №4(160). - С. 85-94.
4. *Николаев А.И., Романов А.М., Нестерова М.М., Левченкова Н.С.* Эстетические, биомеханические и технологические аспекты восстановления коронковой части эндодонтически леченых зубов // Эндодонтия today. - 2018. - №1. - С. 72-76.
5. *Николаев А.И., Цепов Л.М.* Практическая терапевтическая стоматология. Учебное пособие для системы послевузовского профессионального образования врачей-стоматологов. Изд. 6-е, перераб. и доп. - Москва, 2007. - 928 с.
6. *Шидловский М.С., Савичук А.А.* Влияние конструкции и материала внутриканальных штифтов на механические характеристики восстановленных резцов нижней челюсти // Вісник СевНТУ. - 2013. - №137. - С. 156-162.
7. *Dietschi D, Duc O, Krejci I, Sadan A.* Biomechanical considerations for the restoration of endodontically treated teeth: a systematic review of the literature - Part 1. Composition and micro- and macrostructure alterations. Quintessence Int. 2007 Oct; 38(9): 733-743.
8. *Ferrari M, Cagidiaco MC, Goracci C, Vichi A, Mason PN, Radovic I, Tay F.* Long-term retrospective study of the clinical performance of fiber post. Am J Dent. 2007; 20(5): 287-291.
9. *Ferrari M, Mannocci F, Vichi A, Cagidiaco MC, Mjör IA.* Bonding to root canal: structural characteristics of the substrate. Am J Dent. 2000 Oct;13(5):255-260.
10. *Migliau G., Piccoli L., Di Carlo S., Pompa G., Beshara L.K., Marco Dolci M.* Comparison between three glass fiber post cementation techniques // Ann Stomatol (Roma). 2017 Jan-Mar; 8(1): 29-33.
11. *Moosavi H, Afshari S, Manari F.* Fracture resistance of endodontically treated teeth with different direct corono-radicular restoration methods. J Clin Exp Dent. 2017 Mar 1;9(3): e454-e459. doi: 10.4317/jced.53160. eCollection 2017 Mar.
12. *Naumann M, Sterzenbach G, Dietrich T, Bitter K, Frankenberger R, von Stein-Lausnitz M.* Dentin-like versus Rigid Endodontic Post: 11-year Randomized Controlled Pilot Trial on No-wall to 2-wall Defects. J Endod. 2017 Nov; 43(11): 1770-1775.
13. *Panitiwat P, Salimee P.* Effect of different composite core materials on fracture resistance of endodontically treated teeth restored with FRC posts. J Appl Oral Sci. 2017 Mar-Apr; 25(2): 203-210.
14. *Rodrigues MP, Soares PBF, Valdivia ADCM, Pessoa RS, Veríssimo C, Versluis A, Soares CJ.* Patient-specific Finite Element Analysis of Fiber Post and Ferrule Design. J Endod. 2017 Sep; 43(9): 1539-1544.
15. *Terry DA, Triolo PT Jr, Swift EJ Jr.* Fabrication of direct fiber-reinforced posts: a structural design concept. J Esthet Restor Dent. 2001; 13(4): 228-240.
16. *Vadavadagi SV, Dhananjaya KM, Yadahalli RP, Lahari M, Shetty SR, Bhavana BL.* Comparison of Different Post Systems for Fracture Resistance: An in vitro Study. J Contemp Dent Pract. 2017 Mar 1; 18(3): 205-208.
17. *Verri FR, Okumura MHT, Lemos CAA, Almeida DAF, de Souza Batista VE, Cruz RS, Oliveira HFF, Pellizzer EP.* Three-dimensional finite element analysis of glass fiber and cast metal posts with different alloys for reconstruction of teeth without ferrule. J Med Eng Technol. 2017 Nov; 41(8): 644-651.

REFERENCES:
1. *Kukushkin V.L., Nikulina V.Ju., Kukushkina E.A.* O postjendodonticheskoj restavracii zubov // Jendodontija Today. 2011; 4: 61-62.
2. *Lobovkina L.A., Raynauli L.V., Nikolaev A.I., Romanov A.M.* Vnutrikanalnyie shtiftyi: mifyi i realnost. Sovremennaya stomatologiya. 2012; 1 (60): 2-5
3. *Nikolaev A.I., Lobovkina L.A., Rogatskin D.A., Nikolaev D.A.* Mediko-tehnologicheskiy algoritm vosstanovleniya endodonticheski lechenyih zubov s ispolzovaniem vnutrikanalnyih shtiftov - postov // Novoe v stomatologii. 2009; 4 (160): 85-94.
4. *Nikolaev A.I., Romanov A.M., Nesterova M.M., Levchenkova N.S.* Esteticheskie, biomehanicheskie i tehnologicheskie aspektyi vosstanovleniya koronkovoy chasti endodonticheski lechenyih zubov // Endodontiya today. 2018. 1: 72-76.
5. *Nikolaev A.I., Tsepov L.M.* Prakticheskaya terapevticheskaya stomatologiya. Uchebnoe posobie dlya sistemyi poslevuzovskogo professionalnogo obrazovaniya vrachey stomatologov. Izd. 6-e, pererab. i dop. Moskva, 2007. - 928 s.
6. *Shidlovskiy M.S., Savichuk A.A.* Vliyanie konstruktsii i materiala vnutrikanalnyih shtiftov na mehanicheskie harakteristiki vosstanovlennyih reztsov nizhney chelyusti // Visnik SevNTU. 2013; 137: 156-162.
7. *Dietschi D, Duc O, Krejci I, Sadan A.* Biomechanical considerations for the restoration of endodontically treated teeth: a systematic review of the literature - Part 1. Composition and micro- and macrostructure alterations. Quintessence Int. 2007 Oct; 38(9): 733-743.
8. *Ferrari M, Cagidiaco MC, Goracci C, Vichi A, Mason PN, Radovic I, Tay F.* Long-term retrospective study of the clinical performance of fiber post. Am J Dent. 2007; 20(5): 287-291.
9. *Ferrari M, Mannocci F, Vichi A, Cagidiaco MC, Mjör IA.* Bonding to root canal: structural characteristics of the substrate. Am J Dent. 2000 Oct;13(5):255-260.
10. *Migliau G., Piccoli L., Di Carlo S., Pompa G., Beshara L.K., Marco Dolci M.* Comparison between three glass fiber post cementation techniques // Ann Stomatol (Roma). 2017 Jan-Mar; 8(1): 29-33.
11. *Moosavi H, Afshari S, Manari F.* Fracture resistance of endodontically treated teeth with different direct corono-radicular restoration methods. J Clin Exp Dent. 2017 Mar 1;9(3): e454-e459. doi: 10.4317/jced.53160. eCollection 2017 Mar.
12. *Naumann M, Sterzenbach G, Dietrich T, Bitter K, Frankenberger R, von Stein-Lausnitz M.* Dentin-like versus Rigid Endodontic Post: 11-year Randomized Controlled Pilot Trial on No-wall to 2-wall Defects. J Endod. 2017 Nov; 43(11): 1770-1775.
13. *Panitiwat P, Salimee P.* Effect of different composite core materials on fracture resistance of endodontically treated teeth restored with FRC posts. J Appl Oral Sci. 2017 Mar-Apr; 25(2): 203-210.
14. *Rodrigues MP, Soares PBF, Valdivia ADCM, Pessoa RS, Veríssimo C, Versluis A, Soares CJ.* Patient-specific Finite Element Analysis of Fiber Post and Ferrule Design. J Endod. 2017 Sep; 43(9): 1539-1544.
15. *Terry DA, Triolo PT Jr, Swift EJ Jr.* Fabrication of direct fiber-reinforced posts: a structural design concept. J Esthet Restor Dent. 2001; 13(4): 228-240.
16. *Vadavadagi SV, Dhananjaya KM, Yadahalli RP, Lahari M, Shetty SR, Bhavana BL.* Comparison of Different Post Systems for Fracture Resistance: An in vitro Study. J Contemp Dent Pract. 2017 Mar 1; 18(3): 205-208.
17. *Verri FR, Okumura MHT, Lemos CAA, Almeida DAF, de Souza Batista VE, Cruz RS, Oliveira HFF, Pellizzer EP.* Three-dimensional finite element analysis of glass fiber and cast metal posts with different alloys for reconstruction of teeth without ferrule. J Med Eng Technol. 2017 Nov; 41(8): 644-651.