Показания к использованию временных пломб и прокладок в постоянных зубах

Луцкая И. К.
д-р мед. наук, профессор, зав. кафедрой терапевтической стоматологии БелМАПО, г. Минск

Белоиваненко И. О.,
частно-практикующий врач-стоматолог, г. Киев

РЕЗЮМЕ:

Кроме материалов для постоянных пломб в терапевтической стоматологии используются средства, оказывающие лечебные воздействия на пульпу и обладающие защитными свойствами. Речь идет о наложении базового слоя и герметизации полости временными пломбами при кариесе. Кроме того, данные препараты имеют применение в эндодонтии.

В статье на конкретных клинических примерах приводятся основные свойства препаратов и способов их применения на промежуточных этапах реставрирования зубов. Уточняются показания к наложению лечебной, изолирующей прокладки и краткосрочному, а также временному отсроченному пломбированию постоянных зубов.

Ключевые слова: базовый слой; лечебная прокладка, изолирующая прокладка, временная пломба.

ABSTRACT: TEMPORARY SEALS AND GASKETS IN THERAPEUTIC DENTISTRY

I. Lutskaya, I. Beloivanenko

In addition to materials for permanent seals in therapeutic dentistry, means that have therapeutic effects on the pulp and have protective properties are used. We are talking about the imposition of the base layer and sealing the cavity with temporary seals. In addition, these drugs are used in endodontics.

The article presents the basic properties of drugs and methods of their application at the intermediate stages of tooth restoration on specific clinical examples. The indications for medical, insulating and short-term, as well as temporary delayed filling of permanent teeth are specified.

Keywords: base layer; lining, insulating lining, temporary filling.

Завершающим этапом любой восстановительной работы является воссоздание анатомической и функциональной полноценности зуба. Реставрация осуществляется, как правило, с использованием композиционных материалов, обеспечивающих максимальное приближение свойств конструкции к параметрам твердых тканей. Итоговому моделированию могут предшествовать промежуточные стадии, предусматривающие использование средств, существенно отличающихся своими качествами от постоянных пломбировочных масс [1, 7].

В зависимости от их назначения можно выделить составы для временных пломб или базового слоя. Последний бывает представлен лечебной и/или изолирующей прокладкой. Выбор зависит от свойств самих материалов, морфофункциональных характеристик зуба и показаний к конкретному методу лечения в зависимости от проявлений данного заболевания, от возраста больного, функциональной нагруженности зуба и т.д. Материалы для прокладок бывают изолирующие и лечебные [4, 6].

К временным пломбировочным материалам относятся искусственный дентин; дентин-паста; виноксол; цинкэвгенольный цемент; отдельные полимерные материалы. Для временного отсроченного (более длительного) пломбирования применяют поликарбоксилатные, фосфатные, стеклоиономерные цементы.

Средства для временных пломб должны иметь следующие характеристики: легко замешиваются и легко вводятся в полость; сохраняют герметизм на весь период нахождения в зубе; индифферентны по отношению к окружающим тканям;

позволяют восстанавливать анатомическую форму зуба; достаточно легко извлекаются из полости.

Показания к наложению временных пломб — лечение глубокого кариеса (первое посещение); лечение пульпита биологическим методом; временное пломбирование после заполнения корневого канала [2, 4].

Временные пломбы предназначены для кратковременного изолирования (от 1–3 дней до 2–3 недель) сформированной и обработанной кариозной полости с целью сохранения медикамента на дне, в устье или корневом канале непосредственно, а также для контроля результатов эндодонтического лечения зубов. Кроме того, временные пломбы накладывают в случае отсроченного лечения на более длительное время — до 3–6 месяцев.

Временное отсроченное пломбирование применяют при эндодонтическом лечении зубов с незакончившимся формированием верхушки корня; кариесе молочных зубов на этапе физиологической смены, кариесе и некариозных поражениях в придесневой области при недостаточно высокой гигиене полости рта. В последующем пломба удаляется с сохранением изолирующего слоя на дне полости.

Наложение базового слоя имеет следующее научное обоснование [1]. Поскольку дентин от пульпы до эмали пронизан дентинными трубочками, которые открываются в полость зуба и заполнены зубным ликвором, любые раздражители могут легко проникать через дентин по канальцам в пульпу и вызывать воспаление.

Результаты многолетних экспериментальных и клинических наблюдений показали, что основной причиной патогенного воздействия на пульпу являются микробы, находящиеся между пломбой и дном полости. В благоприятных условиях они быстро размножаются, сперва в «смазанном» слое, а затем в щели, которая может появиться в результате усадки материала. Если пломба «отрывается» в области дна, то брешь быстро заполняется дентинной жидкостью, таким образом, обеспечивается место и питательная среда для бактериального роста. В целях снижения риска развития осложнений необходимо не только очищать полость, но использовать также базовый слой: в данном случае он носит название «изолирующая прокладка». Она уменьшает риск гиперестезии и вторичного кариеса, при условии обеспечения хорошей адгезии к дентину.

В свою очередь, гидрофобность композиционных материалов диктует необходимость строгого изолирования их от дентина, который содержит значительное количество жидкости (10–12% веса и около 20% объема). Последняя со скоростью 4 мм/час движется в центробежном направлении под действием внутрипульпарного давления (24 мм ртутного столба) и постоянно увлажняет отпрепарированную поверхность дентина [1].

Прокладочные материалы имеют достаточно широкие показания к использованию в современных технологиях [5. 6]. Изолирующая прокладка используется для покрытия лечебной пасты, а также корневого наполнителя после эндодонтического вмешательства. Базовый слой снижает напряжение в тканях зуба при высокой жевательной нагрузке на пломбу, вкладку, отверждаясь в сторону тепла — пульпы — он обеспечивает высокую адгезию ко дну полости. После внутрикоронкового отбеливания использование прокладки снижает риск возникновения краевой проницаемости.

В определенных клинических ситуациях после кислотного воздействия отсутствие на отдельных участках гибридной зоны приводит к ухудшению адгезии, возможно развитие гиперестезии, рецидивирующего кариеса и воспаления пульпы. Избежать осложнений позволяет изолирование дентина с помощью прокладок.

Доказано, что при правильном использовании не вызывают раздражения пульпы цинк-фосфатный, поликарбоксилатный и стеклоиономерный цемент. Наиболее широкое применение находит СИЦ, существенным преимуществом которого является химическая адгезия к эмали и дентину за счет хелатного соединения карбоксилатных групп с ионами кальция твердых тканей зуба. Кроме того, на заключительной стадии твердения небольшое увеличение объема стеклоиономерной массы обеспечивает более плотное краевое прилегание пломбы [4].

При использовании стеклоиономерных цементов развивается наибольшая устойчивость границы «пломба-дентин» к механическому воздействию. Кроме того, из стеклянных частиц высвобождаются ионы фтора, которые способны выделяться и вновь поглощаться материалом, что дает основание считать СИЦ резервуаром фтора. Диффузия его в окружающие ткани оказывает реминерализирующее и антибактериальное действие.

Низкий модуль эластичности позволяет цементам, при использовании их в качестве изолирующих прокладок, частично компенсировать полимеризационную усадку фотополимера, предотвращая отрыв адгезива от стенок зуба и образование трещин в дентине.

Современные технологии предусматривают также использование в качестве базового слоя текучих фотоотверждаемых материалов, которые повышают прочность связи на границе пломба-зуб.

Благодаря хорошим свойствам современных материалов, изолирующие прокладки на дне полости выполняют важные функции:

– защищают пульпу от попадания извне токсинов и других вредных воздействий;
– предупреждают воздействие на фотополимер зубной жидкости;
– способствуют лучшей адгезии пломбы;

– снижают риск образования трещин в дентине;
– уменьшают частоту гиперестезий и других осложнений.

Использование лечебной прокладки также научно обосновано [1, 8]. Если дно кариозной полости находится близко к пульпе, около 80% площади дентина занимают просветы дентинных трубочек, содержащих отростки одонтобластов. В этих условиях даже слабые раздражители способны оказать повреждающее воздействие на клетки, поэтому показано покрытие истонченных участков дентина материалом, содержащим гидроокись кальция, поскольку последняя обладает одонтотропным действием и стимулирует образование заместительного дентина. Кроме того, она оказывает антибактериальный эффект, разрушая клеточную оболочку микроорганизмов. Создавая щелочную среду, гидроокись нейтрализует кислоты в зоне действия бактерий.

Наложение лечебной пасты на случайно вскрытую пульпу — обязательно [3, 9]. Гидроокись кальция используется при лечении ранних стадий пульпита биологическим методом. При этом прокладка должна содержать высокий процент активного ингредиента (до 45%) и легко диссоциировать на ионы. Такие препараты могут растворяться зубной жидкостью. Поэтому рекомендуется использование водорастворимой лечебной прокладки под временную пломбу, что снижает риск развития осложнений.

Кальцийсодержащие пасты используются также для временного пломбирования корневых каналов, обеспечивая бактерицидное и бактериостатическое действие на микрофлору дентинных канальцев [2, 6].

В тех случаях, когда дно полости расположено близко к пульпе, однако чувствительность слабо выражена, для непрямого покрытия пульпы используются средства с меньшим содержанием гидроокиси кальция (около 25%). Это цементы салицилатного типа, которые характеризуются способностью отверждаться и противостоять растворяющему действию зубного ликвора [3, 8]. Такие материалы накладываются под постоянную пломбу с использованием изолирующей прокладки.

Фотоотверждаемые кальцийсодержащие прокладки применяются только в случаях, когда удается тщательно высушить дно и стенки полости без риска повреждения одонтобластов [1, 7].

Целью настоящего исследования явился анализ качества лечения с использованием временных пломбировочных материалов прокладок.

Материалы и методы исследования. Диагностику и лечение 350 постоянных зубов осуществляли в соответствии с утвержденными протоколами. После механической обработки поверхности эмали при помощи бесфтористой пасты выполняли препарирование кариозной полости под контролем маркера кариеса.

Наложение базового слоя (прокладки) обеспечивало важный этап работы с композиционным материалом — надежное изолирование пульпы от раздражающего и токсического воздействия. Выбор материала зависел от глубины полости. Непосредственная близость пульпы обуславливала использования лечебных паст на основе гидроокиси кальция.

Лечебные прокладки, способствующие предохранению пульпы от вредных воздействий, в первую очередь, токсинов микроорганизмов и стимулирующие образование заместительного дентина, применялись для непрямого покрытия при лечении глубокого кариеса, а также прямого воздействия при лечении пульпита.

Поскольку паста с большим количеством кальция гидроксида (до 45%) может растворяться в дентинной жидкости, она использовалась под временную пломбу из полимерных материалов. При замене пломбы на постоянную через 12–14 дней прокладка полностью удалялась.

Если чувствительность дентина была незначительна, в глубокой полости применялась отверждающаяся лечебная и/или изолирующая прокладка: стеклоиономерные цементы. Излишки стеклоиономера со стенок удаляли алмазным бором. Реставрирование зуба осуществляли фотоотверждаемыми композиционными материалами Grandio, Admira (VOCO).

При эндодонтическом лечении пасту с гидроокисью кальция использовали для заполнения корневых каналов на 48–72 часа под временную пломбу. Во второе посещение временный материал удалялся. После пломбирования каналов гуттаперчей с силером накладывали изолирующую прокладку и моделировали постоянную пломбу.

Результаты исследования. В условиях стоматологического кабинета, оборудованного современными установками и материалами, производилось лечение постоянных зубов с последующим анализом непосредственных и отдаленных результатов. В соответствии с целью исследования после препарирования глубокой полости по показаниям накладывали лечебную пасту или изолирующую прокладку с последующим заполнением полости временным либо постоянным материалом.

В качестве лечебной прокладки при глубоком кариесе для непрямого или прямого покрытия пульпы зуба (в случае ее обнажения) использовали препарат Кальцикур (Calcicur, VOCO) — слаборентгеноконтрастную пасту с содержанием 45% гидроокиси кальция (pH=12,0) на водной основе (рис. 1). Она стабилизирует жизнеспособность зуба, способствует формированию вторичного дентина, оказывает бактерицидное действие. Предварительно препарировали и щадяще просушивали кариозную полость. Наносили пасту только на дно и осторожно высуши-

Рис. 1. Паста на основе гидроокиси кальция

Рис. 2. Лечебная прокладка на участке истонченного дентина

Рис. 3. Изолирующая прокладка **(а)**, слой текучего композита **(б)** в полости

Рис. 4. Светоотверждаемый материал для лечебной прокладки

Рис. 5. Базовый слой под постоянную пломбу

Рис. 6. Зуб запломбирован композитом

Рис. 7. Вторичный кариес (под пломбой) премоляра и моляра

Рис. 8. Этап препарирования полостей

Рис. 9. Наложен базовый слой

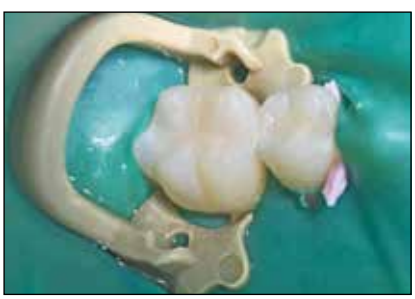

Рис. 10. Завершено пломбирование зубов

Рис. 11. Внесение текучего композита «толстым» слоем на дно полости

Рис. 12. Светоотверждаемый материал для временных пломб

Рис. 13. Временная пломба в зубе

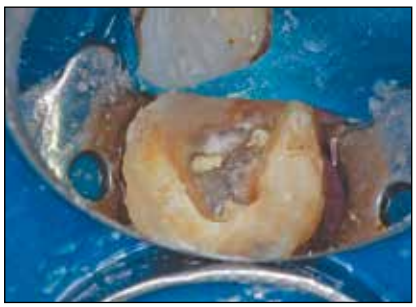

Рис. 14. Каналы заполнены временным материалом Кальцикур

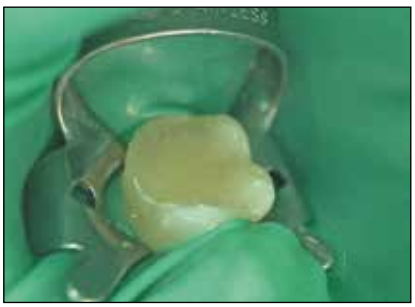

Рис. 15. Временная пломба из светополимерного материала

Рис. 16. Светоотверждаемый текучий материал для временных пломб

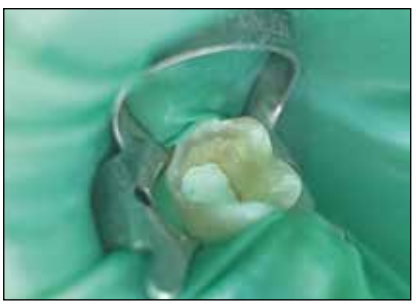

Рис. 17. «Чистые» стенки полости после извлечения временной пломбы

Рис. 18. Изолирующая прокладка над корневым наполнителем

Рис. 19. Базовый слой из текучего композита Admira flow

Рис. 20. Пломба из фотополимера Admira

Рис. 21. Стеклоиономерный материал для прокладок и временных пломб

вали струей воздуха. Закрывали полость временной пломбой на 10–14 дней. По истечении срока пломба полностью удалялась. Реставрирование зуба осуществлялось после наложения изолирующей прокладки.

В тех случаях, когда дно глубокой полости было слабо чувствительно, использовали кальцийсодержащий отверждаемый материал под постоянную пломбу — Кальцимол (Calcimol, VOCO) — лечебную рентгенконтрастную пасту для непрямой защиты пульпы зуба. Она содержит 26% гидроокиси кальция и представляет собой систему паста-паста (базисная и катализаторная).

В течение 10 секунд смешивали равные количества основной и катализаторной паст в пропорции 1:1 на стекле. Вносили Кальцимол на дно кариозной полости в области истонченного дентина в течение 2 минут (рис. 2). Применяли под постоянную пломбу с изолирующей прокладкой из стеклоиономерного цемента Ionoseal (рис. 3).

Кальцимол ЛЦ (Calcimol LC, VOCO) — светоотверждаемый, рентгеноконтрастный материал для непрямой защиты пульпы, содержащий гидроокись кальция (5%) пролонгированного действия, использовался как прокладка при пломбировании глубокого кариеса (рис. 4).

Подготавливали и просушивали кариозную полость, вносили препарат толщиной 1 мм, равномерно распределяли по дентину и освещали галогеновой лампой в течение 20–30 с. Если толщина слоя была более 1 мм, то препарат накладывали двумя этапами. Излишки материала со стенок удаляли бором (рис. 5). Далее осуществлялось реставрирование зуба (рис. 6).

В качестве изолирующей прокладки в клинических наблюдениях использовались стеклоиономерные цементы.

Ионобонд (Ionobond, VOCO) — стеклоиономерный цемент с высокой адгезией к дентину, показанный для прокладок под композит, не использовали при непосредственной близости пульпы. В соответствии с инструкцией порошок и жидкость на пластинке смешивали до гомогенной консистенции, вносили в полость, покрывая тонким слоем поверхность дентина. Через 3-4 мин полость заполняли пломбировочным материалом.

Ионосил (Ionoseal, VOCO) — стеклоиономерный рентгеноконтрастный композиционный цемент

светового отверждения, обладающий высокой степенью адгезии к дентину, применялся в виде прокладки под композитные пломбы. В качестве примера приводим клинический случай вторичного кариеса (рис. 7). Алмазными борами удаляли пломбы и выполняли препарирование зубов (рис. 8). Вносили материал в подготовленную полость, равномерно распределяли слоем толщиной не более 2 мм. Отверждали светом галогеновой лампы 20 с (рис. 9). Удаляли излишки с помощью бора. Пломбирование осуществляли светополимером, моделируя жевательную поверхность (рис. 10).

В качестве базового слоя использовали также фотополимеризующиеся текучие композиционные материалы.

Иллюстрацией служит Экс-тра бейс (X-tra base, VOCO) — светоотверждаемый текучий базис-композит, который является прокладочным (основа пломбы) в полостях I и II класса. Текучие характеристики обеспечивают оптимальную адаптацию и низкий полимеризационный стресс. Совместим со всеми бондингами и композитами на основе метакрилата.

В конкретном клиническом случае кариозную полость в нижнем премоляре препарировали алмазными борами. Во избежание появления трещин дентина все углы внутри полости сглаживали. В качестве базового слоя использовали текучий композит (X-tra base VOCO), который вносили в полость через канюлю непосредственно из шприца и равномерно распределяли слоем 3,0 мм (рис. 11). Отверждали светом полимеризационной лампы в течение 10 с. Таким образом, создается адаптивный слой между твердыми тканями зуба со сложным рельефом и фотополимером.

В соответствии с алгоритмом планирования размеров и форм осуществляется моделирование реставрации нанокомпозитом Grandio.

Грандио СО Флоу (Grandio SO Flow, VOCO) — текучий универсальный наногибридный пломбировочный материал служит базовым слоем в больших полостях. Средняя вязкость текучего композита обеспечивает оптимальное распределение материала по стенкам полости.

Грандио СО Хеви Флоу (Grandio SO Heavy Flow, VOCO) — текучий универсальный наногибридный пломбировочный материал высокой вязкости используется в качестве базового слоя, поскольку повышенная стойкость в сравнении с традиционными текучими композитами предупреждает нежелательное вытекание его из полости.

Адмира Фьюжин экс-тра (Admira Fusion x-tra, VOCO) — наногибридный пломбировочный материал на основе орморкера применяется как прокладочный материал (базовый слой) в полостях I и II класса благодаря низкой полимеризационной усадке (1,25%). Совместим со всеми известными бондинг-системами.

В качестве временного пломбировочного материала применяли полимерные составы, стеклоиономерные цементы.

Провикол (Provicol, VOCO) — цемент на основе гидроокиси кальция, не содержащий эвгенол, поэтому не вызывает аллергии. В виде системы паста — паста эластичен, легко замешивается и вводится в полость. Применяется для временных пломб при лечении глубокого кариеса и временном пломбировании корневых каналов.

Катализатор и основную пасту замешивали в пропорции 1:1 на стекле в течение 20 с до однородности материала. Формирование кариозной полости и ее обработку проводили как обычно, однако не высушивали. Приготовленная порция материала вносилась без давления, обрабатывалась и формировалась в течение 1–2 мин. Через 4–6 мин препарат затвердевает, и его излишки удаляют.

Клип/Клип F (Clip, VOCO) — светоотверждаемый материал на основе полиуретанакрилатного полимера и диоксида кремния. Благодаря эластичной консистенции легко вводится и удаляется. Используется для временных пломб при лечении глубокого кариеса, при отдаленном методе пломбирования, способствующем выработке заместительного дентина (до 3 мес), а также как временные пломбы в процессе лечения и пломбирования корневых каналов (рис. 12). Клип вносили в полость, моделировали, затем полимеризовали галогеновым светом (20–40 с) (рис. 13). По оптическим характеристикам пломба приближается к свойствам тканей зуба.

При лечении пульпита и периодонтита для временного пломбирования корневых каналов после механической и медикаментозной обработки использовали пасту на основе гидроокиси кальция — Кальцикур, что показано на клиническом примере (рис. 14). Полость герметизировали текучим фотополимером Клир Флоу (Clip Flow, VOCO) для временных реставраций (рис. 15, 16). Временная пломба удалялась через 2-3 дня. Благодаря свойствам материала, она извлекалась одной порцией. Стенки полости оставались «чистыми» (рис. 17). Выполняли пломбирование корневых каналов. Накладывали изолирующую прокладку из светоотверждаемого СИЦ Ionoseal (рис. 18). Моделирование постоянной пломбы осуществлялось поэтапно. Дно и стенки полости обрабатывали адгезивной системой. Вносили текучий фотокомпозит, отверждали светом полимерной лампы (рис. 19). Моделировали постоянную пломбу (рис. 20).

В случаях глубоких и обширных повреждений применяли метод временного отсроченного пломбирования зуба. Поставленным задачам соответствовал Ионолюкс (Ionolux, VOCO) — светоотверждаемый стеклоиономерный пломбировочный материал для

временных пломб и прокладок. Время отверждения его варьируется благодаря фотополимеризации. СИЦ хорошо моделируется, выделяет фториды, биосовместим (рис. 21). Через 3–6–12 месяцев часть цемента удаляли. Оставляли его только в качестве изолирующего прокладочного материала. Выполняли эстетическое реставрирование фотополимерами.

Анализ многочисленных клинических случаев показал высокое качество работы при использовании базового слоя и временного пломбирования зубов. Осложнения наблюдались лишь в редких случаях при несоблюдении показаний или нарушении техники работы. Применение метода временного пломбирования корневых каналов существенно снизило число болевых реакций и отдаленных осложнений в эндодонтии.

Проведенные клинические исследования позволили уточнить показания к использованию конкретных стоматологических материалов для наложения базового слоя и временных пломб в определенных клинических ситуациях.

1. Лечебная прокладка, содержащая высокий процент гидроокиси кальция (45%) показана в случаях значительной чувствительности дентина на дне кариозной полости, а также при вскрытой пульповой камере и лечении пульпита биологическим методом, что обусловлено антибактериальными и одонтотропными свойствами материала. Герметизируется зуб временной пломбой на 12–14 суток.

2. Лечебная прокладка химической полимеризации (25% гидроксида кальция), накладывается при глубоком кариесе с низкой чувствительностью дентина под постоянную пломбу, однако требует изолирующей прокладки.

3. Светоотверждаемый материал, содержащий гидроокись кальция, используется под постоянную пломбу при наличии возможности высушить дентин.

4. Паста на основе гидроокиси кальция используется в эндодонтии для временного пломбирования инфицированных корневых каналов. Полость зуба закрывается временной пломбой на 48-72 часа.

5. Изолирующая прокладка (чаще всего СИЦ) показана в случаях постоянного пломбирования зубов фотополимерными материалами при реставрации полостей больших размеров; для покрытия твердеющей лечебной пасты, а также корневого наполнителя после эндодонтического вмешательства. В «сэндвич-технике» показано наложение базового слоя для лучшей фиксации пломбы. Изолирующие материалы применяют для покрытия штифтов при укреплении внутриканальных конструкций. После внутрикоронкового отбеливания использование прокладки снижает риск возникновения краевой проницаемости. Пломбирование придесневых дефектов твердых тканей зуба с локализацией в глубоких слоях дентина рекомендуется начинать с использования прокладки из стеклоиономерных цементов.

6. Материалы для временных пломб, которые легко извлекаются из полости, применяются на срок от 1–2 до 10–12 дней при лечении кариеса, пульпита (биологическими методами) и временного пломбирования корневых каналов.

7. Стеклоиономерные цементы показаны для временного отсроченного пломбирования, которое применяют при эндодонтическом лечении зубов с незакончившимся формированием верхушки корня; кариесе молочных зубов на этапе физиологической смены, дефектах дентина в придесневой области при недостаточно высокой гигиене полости рта. Впоследствии пломба удаляется с сохранением изолирующего слоя на дне полости.

ЗАКЛЮЧЕНИЕ

Знание гистологии и физиологии зуба, а также свойств современных стоматологических материалов обеспечивает оптимальный выбор средств и методов лечения постоянных зубов у пациента в любом возрасте. Использование лечебных прокладок на основе гидроокиси кальция оказывает одонтотропное, а также антибактериальное действие на микроорганизмы, размножающиеся в пульпе зуба и дентинных трубочках. Изолирующая прокладка повышает качество адгезии на границе пломба–зуб. Временная пломба способствует удержанию лечебной пасты на дне полости или в корневых каналах нужный отрезок времени. Выполнение в соответствии с показаниями требований к применению «промежуточных» средств и методов лечения позволяет снизить процент ошибок и осложнений в терапии постоянных зубов человека.

ЛИТЕРАТУРА (REFERENCES)

1. *Луцкая И. К.* Современные пломбировочные материалы и методы работы в восстановительной стоматологии. — Ростов-на-Дону: Феникс, 2008. — 236 с.

2. *Луцкая И. К.* Диагностика и лечение пульпита и периодонтита. — Минск: Вышэйшая школа, 2017. — 239 с.

3. *Мартенс Л., Каувелс Р.* Покрытие пульпы с помощью материала Biodentine // Dentaltimes. — 2018. — Вып. 33 (апрель). — С. 6–7.

4. Стоматологическая программа 2017–2018. VOCO. The dentalists. — 85 с.

5. *Akhlaghi N., Khademi A.* Outcomes of vital pulp therapy in permanent teeth with different medicaments based on review of the literature // Dent. Res. J. (Isfahan) 2015 Sepct;12(5):406–417.

6. *Ghoddusi J., Forghani M., Parisay I.* New approaches in vital pulp therapy in permanent teeth // Iran. Endod. J. 2014. Winter; 9(1):15–22. Epub 2013 Dec 24.

7. Langfristig erfolgreiche Restaurationen mit einem Nanofullerkomposit // ZMK/Jg.26/Ausgabe 12. — Dezember 2010. — P. 815–816.

8. *Nowicka A., Wilk G., Lipski M., Koecki J., Buczkowska-Radliska J.* Tomographic Evaluation of Reparative Dentin Formation after Direct Pulp Capping with Ca(OH)2, MTA, Biodentine™, and Dentin Bonding System in Human Teeth // J. Endod. 2015 Aug;41(8):1234–1240. doi: 10.1016/j.joen.2015.03.017. Epub 2015 May 29.

9. *Poggio C., Ceci M., Dagna A., Beltrami R., Colombo M., Chiesa M.* In vitro cytotoxicity evaluation of different pulp capping materials: a comparative study // Arh. Hig. Rada. Toksikol. 2015 Sep 1;66(3):181–8. doi: 10.1515/aiht-2015-66–2589.

Поступила 10.03.2019.