Психологические аспекты лечения временных зубов

И. К. Луцкая
д. м. н., профессор, заведующая кафедрой терапевтической стоматологии БелМАПО (Минск)

Массовая распространенность и высокая интенсивность кариеса стимулируют развитие средств и методов лечения поврежденных зубов. Особое внимание уделяется проблеме терапии временных зубов, имеющей целый ряд аспектов, связанных с морфологией эмали и дентина, физиологией детского организма, психологией родителей и даже медицинских работников, не ознакомленных в должной степени с возможностями современной стоматологии.

Так, многие представители взрослого населения совершенно необоснованно считают ненужным пломбировать молочные зубы в силу их «временности». Неправильная точка зрения приводит к отсутствию лечения и быстрому разрушению детских зубов, что со временем способствует нарушениям формирования постоянного прикуса. В соответствии с этими факторами у врачей-стоматологов любого профиля необходимость пломбирования временных зубов сомнений не вызывает.

Одним из условий успешного контакта медицинского работника с различным контингентом пациентов является правильная оценка их психоэмоционального статуса. Только глубокие познания, большой опыт работы, такие важнейшие личностные качества, как доброта, внимательность, отзывчивость, гуманность и терпение, позволяют врачу выбрать определенную тактику и объем медицинских вмешательств, соответствующий возрасту, конституции, характеру заболевания, особенностям психологического состояния индивида. Особую категорию представляют маленькие пациенты. Характерно, что дети, никогда не лечившиеся у стоматолога, испытывают тревогу и боязнь перед неизвестностью. В свою очередь, малыши, знакомые с неприятными ощущениями в процессе лечения, проявляют страх перед конкретными манипуляциями: работой бормашины, проведением анестезии.

С другой стороны, результаты осмотров и санации зубов у детей в отдельных группах обнаруживают значительное количество нелеченых зубов, что обусловливает проведение большого объема работы и, опять-таки, требует от стоматолога знания особенностей психоэмоционального состояния ребенка. Наблюдения показали, что категорически отказываются от лечения около 10 % осмотренных. Чувство тревоги, страха, которое требует психологической коррекции со стороны врача, проявляют около 50 % детей. Несколько меньшее число бывает настроено доброжелательно, когда они сами изъявляют желание лечить зубы, терпеливо переносят все манипуляции. Такие дети достаточно адекватно реагируют на стоматологический осмотр, внимательно относятся к состоянию своих зубов, задают вопросы об их состоянии. Отмечено, что стоматолог пользуется большим авторитетом у сельских школьников. Они менее капризны и требовательны, чем городские, а также более ответственны и самостоятельны.

Кроме того, поведение и отношение к лечению зависят в значительной мере от возрастного становления организма. Так, происходящие по мере взросления качественные преобразования внутреннего мира формируют у ребенка новые личностные черты, характерные для определенного этапа развития. Дети 3—5 лет в основном подражают взрослым, которые являются несомненным авторитетом, поэтому указания из уст врачей исполняются как должное, особенно если при этом ребенок вовлекается в игру. Такие дети с удовольствием чистят зубы, выполняют другие рекомендации врача-стоматолога. Важную роль в этом возрасте играет слово матери, поэтому необходимо наладить контакт прежде всего с ней.

В возрасте 5—11 лет у детей выражены чувство долга и стремление к самостоятельному решению поставленных задач, нацеленность фантазии и игры на лучшие перспективы. В этой ситуации можно добиться успеха, если дать почувствовать ребенку, что к нему относятся с пониманием и он является непосредственным участником и руководителем процесса лечения.

После 11 лет происходит активный поиск и становление собственной личности, появляется стремление к взрослости и самостоятельности, критическое отношение к окружающим. Мнение по различным вопросам уже сформировано и считается единственно правильным. Положительный

Рис. 1. Кариозный клык верхней челюсти справа.

Рис. 2. Запломбированная кариозная полость симметричного зуба.

Рис. 3. Расцветка Twinky Star (VOCO) содержит 8 эталонов цветов.

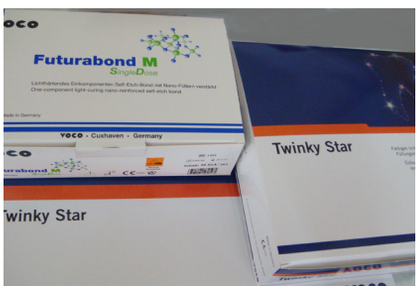

Рис. 4. Компомер Twinky Star с адгезивной системой.

Рис. 5. Выбор оттенка композита.

Рис. 6. Унидоза адгезива Futurabond M.

эффект дает разговор в русле «взрослый — взрослый», можно в доступной форме разъяснить весь процесс лечения, конечный результат, свойства материалов, их преимущества.

Учитывая психологические особенности ребенка, в том числе нетерпеливость и слабую усидчивость, для пломбирования временных зубов выбираются материалы, требующие минимального объема вмешательств и ограниченного периода времени лечения. В клинике стоматологии детского возраста широкое применение находят стеклоиономерные цементы (СИЦ) благодаря таким положительным свойствам, как хорошая адгезия к тканям зуба, при ограниченном их препарировании, достаточная устойчивость к механическому воздействию, отсутствие токсичности.

Химическая адгезия СИЦ к эмали, дентину и цементу имеет важное значение для надежного краевого прилегания, снижая риск появления проницаемости границы зуб — цемент для влаги.

Кариеспрофилактический эффект СИЦ базируется на выделении фтора в окружающую зуб среду и образовании слоя фторсодержащих апатитов на границе между материалом пломбы и тканями зуба.

Коэффициент температурного расширения СИЦ наиболее близок к аналогичному показателю дентина и эмали, что предотвращает растрескивание пломбированных зубов или нарушение краевого прилегания пломб при изменениях температуры в полости рта. Поглощение воды, а также ионный обмен между пломбой и тканями зуба вызывают гигроскопическое расширение СИЦ, сохраняя стабильность размеров пломбы.

Таким образом, хорошее качество лечения обеспечивается совокупностью свойств СИЦ: химической адгезией к тканям зуба, высокой эластичностью, гигроскопическим расширением, отсутствием напряжения в адгезивном сцеплении при перепадах температур. При этом требуется минимальный объем препарирования тканей.

В качества примера может служить «Ионофил Плюс» (Ionofil Plus, VOCO) — рентгеноконтрастный стеклоиономерный цемент для пломбирования, образующий химическую связь с эмалью и дентином зуба. «Ионофил Плюс» выпускается в оттенках A1, A2, A3 с прозрачностью, близкой к эмали. Областью применения является реставрация молочных зубов (особенно I класс). Материал может также использоваться для пломбирования постоянных зубов. Благодаря хорошей степени адгезии «Ионофила Плюс» с дентином можно отказаться от создания дополнительных ретенционных пунктов. Толщина пломбы не должна быть менее 1 мм. При наличии кариозных дефектов необходимо отпрепарировать полость соответ-

Рис. 7а. Моляры на верхней челюсти запломбированы голубым, зеленым компомером.

Рис. 7б. Моляры на верхней челюсти запломбированы золотым компомером.

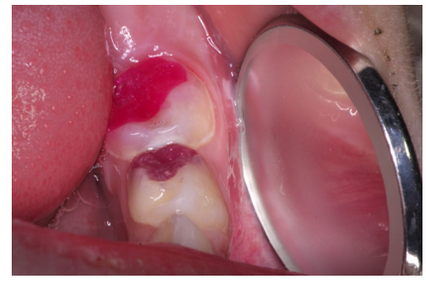

Рис. 8. Цветные пломбы в молочных зубах на нижней челюсти.

ствующим образом, очистить, промыть водой и высушить. Затем заполнить дефект стеклоиономерным цементом, уплотнить материал, после отверждения отполировать (рис. 1, 2).

В детской практике показано также использование производных СИЦ-компомеров. Последние представляют собой однокомпонентные пастообразные материалы, которые отвердевают под влиянием света. Наполнитель составляет 52—60 % и представлен частицами реактивного фторалюмосиликатного стекла с различными добавками. Кроме стекла, наполнитель содержит инициаторы полимеризации, стабилизаторы и пигменты. Органическая матрица является мономером, в состав которого входят полимеризуемые композитные смолы с активными функциональными кислотными и акриловыми группами. Наполнитель материалов в виде фторкремниево-алюминиево-бариевого стекла с добавлением неорганического компонента сферосила значительно повышает механическую устойчивость материала и улучшает его оптические свойства. Компомеры требуют использования самопротравливающих адгезивных систем: тип связи компомеров с твердыми тканями зуба сходен с адгезией современных композитов и основан на микромеханической ретенции. Компомеры достаточно прочны, устойчивы к истиранию, слабочувствительны к влаге, эстетичны. Показаниями к использованию компомеров является наличие кариозных полостей всех классов во временных зубах. Правила работы с компомерами практически повторяют этапы работы с композитами.

Особый интерес вызывает представитель данного класса материалов — окрашенный фотоотверждаемый компомер для пломбирования полостей временных зубов Twinky Star (VOCO) (рис. 3). Материал прост в использовании и выделяет фтор, как это присущие стеклоиономерным цементам. Twinky Star отверждается под воздействием света галогеновой лампы и применяется с эмалево-дентинными адгезивами (Futurabond M) (рис. 4). Показанием к использованию служат дефекты твердых тканей временных зубов.

Присутствие яркой расцветки в значительной степени решает проблему получения согласия ребенка на лечение зубов в тех случаях, когда страх препятствует оптимальному контакту врача с маленьким пациентом. Демонстрация цветных эталонов привлекает внимание детей, и после дополнительной беседы они, как правило, соглашаются на лечение. В качестве примера может быть приведен конкретный клинический случай.

Ребенок В. (5 лет) жалуется на боли от термических раздражителей в зубах нижней и верхней челюстей. Вследствие страха перед стоматологическими манипуляциями отказывался ранее от пломбирования зубов при наличии множественного кариеса. После демонстрации цветного композита изъявил желание лечиться. В силу своей эмоциональности ребенок подбирает для каждого зуба свой цвет: вишневый, зеленый, лимонный, оранжевый, голубой, золотой. Один из реставрированных моляров (по инициативе маленького пациента) называется «цветочек»: потребовалось 3 пломбы различных оттенков для воссоздания соответствующей картины.

Препарирование и пломбирование осуществлялись в несколько посещений. В каждом случае выдерживалась последовательность этапов воздействия.

При помощи щеточки и бесфтористого геля Klint (VOCO) поверхность зубов, подлежащих лечению, очищали от налета, тщательно промывали водой. Выбирали один из семи цветовых индикаторов (рис. 5).

Осуществляли минимальное иссечение эмали и дентина с сохранением интактных тканей. Таким образом соблюдался принцип адгезивного препарирования с учетом особенностей структуры и характеристик временных зубов. В процессе работы обеспечивали чистоту и сухость рабочего поля: удаляли из кариозной полости остатки пищи, зубы промывали водой. Избыток влаги устраняли при помощи

воздушной струи. Дентин при этом не пересушивали (техника влажного бондинга). В тех случаях, когда дно полости располагалось вблизи пульпы, на дентин накладывали лечебную прокладку, содержащую гидроокись кальция. При необходимости зубы депульпировали.

Для обеспечения оптимальной адгезии использовали бондинговую систему, которая представляет собой светоотверждаемый самопротравливающий состав, включающий наночастицы (Futurabond M VOCO).

Futurabond M апплицируется на эмаль и дентин, втирается в ткани в течение 20 секунд, просушивается струей воздуха 5 секунд (рис. 6). Полимеризация осуществляется галогеновой лампой на протяжении 10 секунд. Адгезивный слой предохраняется от попадания слюны и других загрязнений.

После полимеризации бондинговой системы приступали к пломбированию полости. Компомер вносили порциями, не превышающей 2 мм толщины, уплотняли ко дну и стенкам полости, полимеризовали 40 секунд светом галогеновой лампы (мощность светового потока не менее 500 мВт/см2). При необходимости использовали дополнительные порции материала, осуществляли отверждение светом (рис. 7а, 7б). Сразу после завершения пломбирования удаляли излишки материала, сглаживали неровные края, полировали поверхность пломбы ультразернистыми борами, полировочными дисками (рис. 8). Зубы покрывали фторлаком Bifluorid 12 (VOCO).

Заключение

Лечение кариеса зубов у детей представляет несколько аспектов, требующих серьезного внимания не только к выбору средств и методов воздействия, но также к оценке психологического состояния ребенка и его родителей. Дети в ряде случаев отказываются вступать в контакт со стоматологом вследствие боязни бормашины или анестезии, а взрослые считают необязательным пломбирование молочных зубов, ожидая замены их постоянными. В такой ситуации врач-стоматолог дает маленькому пациенту мотивацию терпеливого восприятия манипуляции, а родителям — необходимости проводимого лечения

Особенности строения временных зубов обусловливают использование особых материалов и способов лечения. Так, современные стеклоиономерные цементы позволяют сократить период взаимодействия с пациентом и в то же время обеспечивают высокое качество пломбирования. Применение цветного компомера Twinky Star в детской стоматологии, в свою очередь, предполагает участие маленького пациента в лечебном процессе, способствуя преодолению психологического барьера между ребенком и врачом. Тем самым расширяются возможности эффективного пломбирования временных зубов. **DM**