БЫСТРО. ЭСТЕТИЧНО. ПРОСТО.

Structur 2

Временные коронки и мосты

- **Structur 2 SC**
  Выпускается в 8 оттенках: A1, A2, A3, A3.5, B1, B3, BL, C2
  Простое и быстрое применение
  Долгосрочные временные протезы: стабильность формы и цвета
- **Structur 2 QM**
  Идеально для коронок, вкладок и накладок
  Не требуется пистолет для смешивания
  Выпускается в 4 оттенках: A1, A2, A3, B1

THE DENTAL ADVISOR ++++½

2005 REALITY Four Star Award ★★★★

MADE IN GERMANY 100%

VOCO THE DENTALISTS

VOCO GmbH · Anton-Flettner-Straße 1-3 · 27472 Cuxhaven · Германия · Тел. +49 4721 719-0 · Интернет: www.voco.com

ПРОВИЗОРНЫЕ КОРОНКИ – ПЕРВЫЙ ШАГ НА ПУТИ К УСПЕШНОМУ ПРОТЕЗИРОВАНИЮ

КЛИНИЧЕСКИЕ ВОЗМОЖНОСТИ КОМПОЗИТНОГО МАТЕРИАЛА STRUCTUR 2SC (VOCO)

Р.В. Симоненко
канд. мед. наук, Национальный медицинский университет им. А.А. Богомольца

В.Г. Нечай
главный врач, стоматологическая поликлиника №2 Шевченковского р-на, г. Киев

Временные ортопедические конструкции являются важным шагом на пути к окончательному протезированию. При обширных реставрациях провизорные конструкции часто используют в течение длительного времени. В таких случаях свойства материала для временных конструкций имеют принципиальное значение.

Материалы для изготовления временных коронок прямым методом давно и прочно вошли в практику врачей–ортопедов. Известно, что удачное сочетание необходимых качеств пластмассы и преимуществ выбранного метода изготовления временных коронок являются основной предпосылкой изготовления качественной временной конструкции. Основными требованиями к провизорным коронкам остаются надёжное краевое прилегание, восстановление окклюзионных взаимоотношений, надлежащий эстетический вид и, конечно же, безвредность, прочность, стабильность размеров. Если речь идет о протезировании витальных зубов основным критерием выбора пластмассы является её биосовместимость с тканями полости рта, которая определяется количеством свободного мономера и степенью повышения температуры во время реакции полимеризации.

Одна из главных причин, ограничивающая применение прямого метода изготовления провизорных коронок, – недостаточная эстетика. В большинстве случаев мы наблюдаем дефект формы зубов, которые подлежат протезированию. Можно, конечно, восстановить подобную форму на провизорных конструкциях, однако такой результат удовлетворит далеко не каждого стоматолога и пациента. Временные конструкции должны быть «невидимыми», т.е. не должны отличаться от естественных зубов. Разумеется, пациент, пользуясь временными протезами, надеется полноценно принимать пищу – используемый материал должен выдерживать жевательное давление на протяжении недель и даже месяцев. Успех или неудача протезирования в большей степени определяют края коронок, в том числе и временных. При поддесневом препарировании десне недостаёт опоры твердых тканей зуба. Если не учесть это обстоятельство на этапе изготовления провизорных конструкций, возможными последствиями в будущем может стать ретракция десны, оголение границ препарирования и, как следствие, эстетические осложнения. Такая проблема является неприемлемой для многих пациентов, особенно в области фронтальных зубов, и часто приводит к повторному протезированию с соответствующими временными и финансовыми затратами для стоматологической клиники. Покрытие краёв коронок тонким слоем материала для поддерживания и формирования десны в зоне границы препарирования позволяет контролировать и при необходимости корректиро-

вать десневую зону коронок. Таким образом по десневой границе сохраняется профиль эмергентности.

Компания VOCO предлагает высокоэстетичный композитный материал для изготовления временных коронок и мостов прямым методом – Structur 2SC. Высокие эстетические показатели, высокая стабильность формы и цвета, твёрдость, близкая к эмали, биоинертность, удобство в работе и экономичность делает его незаменимым помощником в повседневной практике врачей–стоматологов. Благодаря удобной форме выпуска (картриджи 1:1) и надёжным канюлям смешивание материала осуществляется легко и быстро без образования пузырьков. Structur 2SC можно извлекать из полости рта уже через 1,5 минуты после начала смешивания, а ещё через 3 минуты материал уже достаточно прочен для проведения окончательной обработки и полировки. Тщательно отполированные, гладкие временные коронки облегчают проведение индивидуальной гигиены полости рта пациентом, позитивно влияя на качество жизни.

Structur 2SC является композитом, который позволяет быстро и качественно, без применения дополнительных адгезивов, проводить бесшовную коррекцию провизорных конструкций. Аналогично проводятся починки и незначительные изменения, которые могут потребоваться в процессе лечения при сложных протезных работах. Учитывая характеристики Structur 2SC, его с успехом можно использовать для изготовления долговременных конструкций.

К сожалению, отсутствие качественной эндодонтической помощи в недалёком прошлом привело к большому числу пациентов с проблемами в периапикальных тканях, ярко выраженному изменению цвета зубов, вторичным деформациям зубных рядов и т.д. Высокая стоимость и гарантии на определённые виды стоматологической помощи заставляют врачей отказаться от сомнительных решений быстро всё исправить. Адекватное лечение может оказаться достаточно длительным, поэтому реконструкцию следует начать уже с временных конструкций. Правильно восстановленная форма зубов на временных коронках ускоряет адаптационные процессы, формирует правильную дикцию, артикуляционные рефлексы. Восстановление формы и функции особенно фронтальной группы зубов требует от исполнителя знания анатомии и высоких мануальных навыков в области формообразования зубочелюстного аппарата, которыми не обладает большинство стоматологов. Выход достаточно прост: после получения диагностических моделей необходимо произвести предварительную моделировку в зубопротезной лаборатории, а уже по полученному шаблону изготовить провизорные конструкции прямым методом.

КЛИНИЧЕСКИЙ СЛУЧАЙ 1

За помощью к нам обратилась молодая женщина Н., которая хотела улучшить эстетическое состояние улыбки (рис. 1). После осмотра и рентгенографии выяснилось, что пациентке необходимо длительное эндодонтическое лечение, но ей хотелось получить результат сразу. Однако учитывая невыразительную форму имеющихся зубов было принято решение восстановить форму на диагностических моделях в зубопротезной лаборатории перед началом препарирования. Фронтальный участок верхней челюсти на модели был восстановлен с помощью воска, с помощью которого получен силиконовый оттиск (рис. 1.2, 1.3). После этого произведена препаровка 12, 11, 21, 22 зубов под коронки (рис. 1.4). Изготовление временной конструкции из Structur 2SC (рис. 1.5, 1.6). Значительное улучшение эстетики даже на временных конструкциях (рис. 1.7).

1.1

1.2

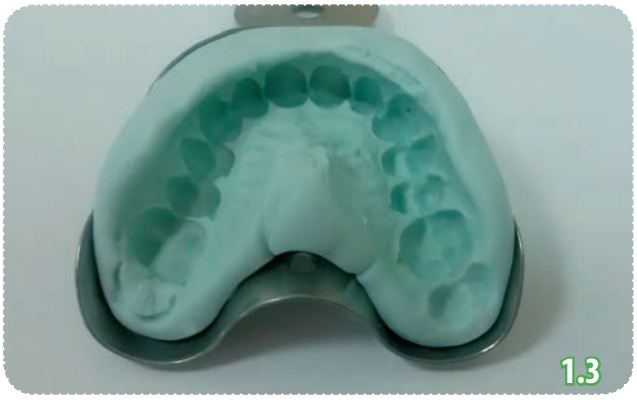
1.3

1.4

1.5

1.6

1.7

КЛИНИЧЕСКИЙ СЛУЧАЙ 2

Пациент И. обратился с жалобами на неудовлетворительную эстетическую ситуацию вследствие рецессии десны в области фронтальных зубов верхней челюсти (рис. 2.1). На рисунке 2.2 показаны восстановленные временными коронками 11 и 21 зубы после коррекции уровня маргинального контура десны. Коррекция временных коронок при помощи Structur **2**SC возможна благодаря нейтральным взаимоотношениям с мягкими тканями и высокой первичной твердости, позволяющей провести окончательную обработку конструкции (рис. 2.3–2.6). Значительное улучшение маргинального контура десны через 7 дней (рис. 2.7).

2.1

2.2

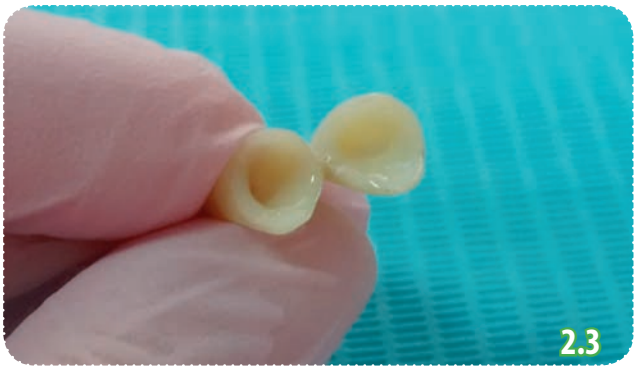
2.3

2.4

2.5

2.6

2.7

ВЫВОД

Мануальные навыки, стремление создать безупречную форму зубов и целенаправленное применение Structur **2**SC позволили получить прекрасный результат, который сохранялся длительное время. Иными словами, весь период эндодонтического лечения (рис. 1.7).

Только гармония между контуром десен и формой зубов может обеспечить максимально высокий эстетический результат. Если маргинальный контур неправильный или несимметричный, зубы будут сильно различаться. Structur **2**SC поможет нам достичь убедительных результатов (рис. 2.7).

В наших руках прекрасный прочный материал, просто нужно знать, что с ним делать в каждом конкретном случае.