# Twinky Star

## ЦВЕТНАЯ ПЛОМБА С ЭФФЕКТОМ БЛЕСТОК

**8 привлекательных оттенков с эффектом блесток: золотой, серебряный, розовый, синий, оранжевый, зеленый, лимонный, а теперь ещё и ежевичный.**

- Улучшение сотрудничества с детьми
- Хорошие штопфирование и моделировка, а также замечательная полируемость
- Быстрое и простое использование в капсулах

THE DENTAL ADVISOR ++++½

MADE IN GERMANY 100%

VOCO GmbH · Anton-Flettner-Straße 1-3 · 27472 Cuxhaven · Германия · Тел. +49 4721 719-0 · Интернет: www.voco.dental

VOCO THE DENTALISTS

# ПЛОМБИРОВАНИЕ ПОЛОСТЕЙ II И V КЛАССОВ В МОЛОЧНЫХ ЗУБАХ

**А.С. Бабий**
врач стоматолог–терапевт
частная стомат. клиника «Мирадент», г. Селидово

***Долгие годы в среде стоматологов продолжались дискуссии о целесообразности и необходимости лечения и сохранения молочных зубов. Безусловно, они имели под собой почву, поскольку лечение зубов у малышей сопряжено с целым рядом трудностей и может повлечь серьёзную психологическую травму и оставить на всю жизнь страх перед стоматологом. Техническое оснащение и методики выполнения лечебных манипуляций не всегда позволяли достаточно качественно провести каждый этап от препарирования полости до наложения и полирования пломб. Кроме того, материалы, применяемые в детской стоматологии для восстановления молочных зубов, не могли обеспечить долговечную фиксацию и выполнение зубом жевательных и других функций.***

Сегодня уже ни у кого не вызывает сомнения тот факт, что уход за молочными зубами, их лечение и сохранение не менее важно, чем восстановление постоянных зубов. Современная медицина решила большинство задач, позволивших улучшить оказание стоматологической помощи на этапах молочного и сменного прикуса. Новая усовершенствованная аппаратура, обустройство детских стоматологических кабинетов, приёмы психологической подготовки и седации, работа в четыре руки – всё это позволяет наилучшим образом адаптировать маленького человека к предстоящей процедуре, сократить время лечения, преодолеть другие сложности.

Перед стоматологом–педиатром стоит задача не только восстановить анатомию и функцию молочного зуба как гармоничной составляющей целостной зубочелюстной системы, но и сохранить его до момента физиологической смены. В этой связи особые требования предъявляются к материалам для реставрации временных зубов.

При лечении молочных зубов приходится учитывать ряд особенностей: тонкая и слабоминерализованная эмаль, неспособная обеспечить адекватную адгезию, объёмная пульповая камера, малые размеры зубов, острое течение кариеса, быстрая генерализация воспалительных процессов, сложности обеспечения сухости рабочего поля. Помимо того, маленький пациент не всегда может достаточно долго держать рот широко открытым.

Исходя из этого, материалы для пломбирования должны обладать рядом особенностей. Они должны хорошо связываться с недостаточно структурированной эмалью и дентином с широкими дентинными канальцами, наполненными ликвором; быть нетоксичными, не требовать в работе абсо-

лютной сухости, легко моделироваться и полироваться, быстро отверждаться, укреплять эмаль на протяжении всего срока службы, иметь показатели истираемости и твёрдости, близкие к таковым для молочной эмали.

Большую часть этих требований выполняют стеклоиономерные цементы. Они обеспечивают механическую и химическую адгезию с твёрдыми тканями зуба, толерантны к незначительному количеству влаги, нетоксичны и выделяют фтор на протяжении всего срока службы, тем самым укрепляя кристаллическую решётку эмали. Однако устойчивость к истиранию этих материалов оставляет желать лучшего. Незначительным недостатком при их использовании является дополнительный расход времени на их замешивание, отверждение, покрытие защитным лаком.

**Рис. 1.** Зубы 54 и 55. Цветные пломбы на пришеечно–нёбной и смежных проксимальных поверхностях.

**Рис. 2.** Пришеечная кариозная полость на вестибулярной поверхности верхнего молочного клыка.

**Рис. 3.** Пломба в пришеечной области верхнего молочного клыка выполнена жидкотекучим компомером Twinky Star розового цвета.

**Рис. 4.** Реставрация в пришеечной области на вестибулярной поверхности из материала Twinky Star Silver создаёт иллюзию интактного зуба.

**Рис. 5.** Использование контурных матриц на молочных молярах для создания качественного контактного пункта.

**Рис. 6.** Готовые реставрации в зубах 54 и 55 из Twinky Star, цвета Pink и Gold.

Если речь идёт о полостях, расположенных на окклюзионной поверхности, задача представляется несложной. При соблюдении правил препарирования и работы с выбранным материалом создаются достаточно надёжные условия для удержания пломбы в зубе.

К сожалению, довольно часто мы имеем дело с полостями II и V классов по Блэку. Пломбы на проксимальных поверхностях испытывают большую выталкивающую нагрузку во время жевания, имеют худшие условия для механической фиксации. К тому же, для здоровья межзубного сосочка важным условием является стабильное сохранение качественного контактного пункта. Это диктует дополнительные требования к свойствам пломбировочного материала. Необходимыми физико–химическими качествами обладают компомеры, сочетающие в себе преимущества стеклоиономерных цементов и композитов светового отверждения. Благодаря своей пластичности они легко и быстро вносятся в полость и моделируются.

Компомеры – это комбинированные пломбировочные материалы, в состав которых входит стронций– и фторалюмосиликатное стекло в качестве неорганического наполнителя. Эти материалы полимеризуются путём двойного отверждения. Вначале активируется полимеризация метакрилатных смол. Процесс инициируется фотополимерной лампой. Затем первично отверждённый материал пропитывается ротовой жидкостью, после чего запускается кислотно–основное взаимодействие стеклоиономерных компонентов. Этот этап приводит к поперечному связыванию метакрилатных цепей внутри пломбы, а также инициирует обогащение ионами фтора твёрдых тканей зуба. Компомеры обладают высокими эстетическими качествами, прочностью, малой усадкой, кариесстатическим и кумулятивным эффектом.

Компомеры могут быть пакуемыми и жидкотекучими.

Один из самых востребованных материалов для лечения молочных зубов, это компомер фирмы VOCO – Twinky Star. Он выпускается в индивидуальных компьюлах для использования со специальным аппликатором–пистолетом. Фирма предлагает восемь ярких оттенков пакуемого материала и два жидкотекучих.

Благодаря высокому модулю упругости и простоте внесения порой стоит отдать предпочтение работе жидкотекучим материалом именно при лечении полостей V класса. При постановке пломбы в этой области существуют трудности с изоляцией рабочего поля. Врач вы-

**Рис. 7.** Пломба на дистальной поверхности зуба 84 выполнена с использованием контурной матрицы из жидкотекучего и пакуемого Twiky Star, цвет Blue.

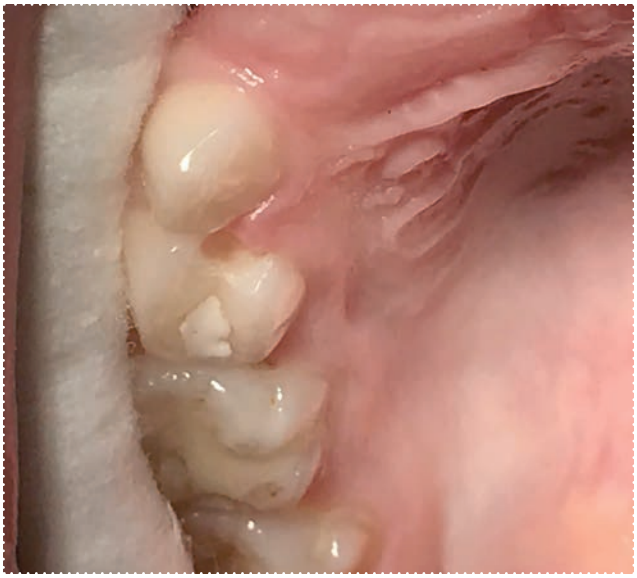

**Рис. 8.** Вид отпрепарированной полости на мезиальной поверхности в зубе 54.

**Рис. 9.** Пломба в зубе 54 Twiky Star Lemon.

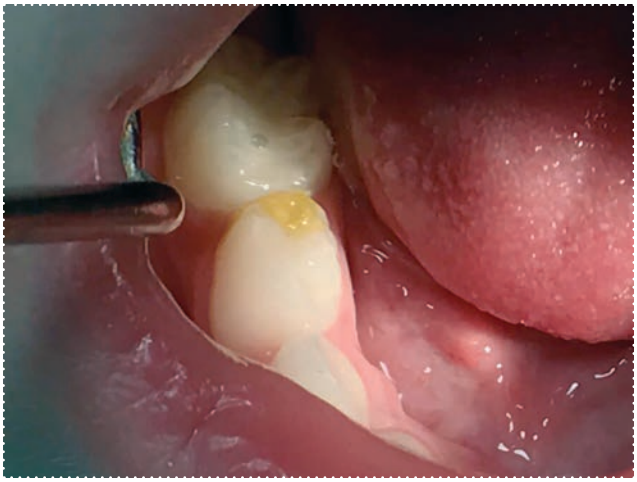

**Рис. 10.** Зуб 84. Пломба из Twiky Star Gold.

нужден работать как можно быстрее и точнее. Материал Twinky Star вносится и полимеризуется слоями до 2 мм. Иногда достаточно всего одного слоя, что значительно сокращает время работы. Текучий компомер предпочтительно вносить первым слоем перед пакуемым, чтобы создать максимально конгруэнтную поверхность пломбы относительно отпрепарированной полости зуба. При неглубокой полости, как правило, одного слоя может быть достаточно.

Важным психологическим фактором для ребёнка является момент особенной, яркой, неординарной эстетики. Однако, разноцветные украшения–пломбочки детки чаще выбирают для боковых зубов. Полости V класса, как правило, встречаются на передней группе зубов. Материалом выбора в таких ситуациях является Twinky Star цвет Silver. Он отлично адаптирован к эстетике передних молочных зубов и после полировки практически незаметен.

Пожалуй, наиболее сложная и ответственная задача – это восстановление молочных зубов с полостями II класса. Так же, как и для постоянных моляров, здесь необходимо качественное формирование полноценного контактного пункта, что предполагает обязательное использование матрицы. После изоляции рабочего поля, фиксации матрицы, медикаментозной обработки полости и выполнения адгезивного протокола вносится тонкий адаптивный слой Twinky Star flow. Остальная часть реставрации, включая проксимальную стенку и контактный пункт, выполняется из пакуемого материала. Во время моделирования утраченной части зуба стараемся максимально сохранить его анатомические особенности, чтобы обеспечить хорошую жевательную эффективность и не нарушить окклюзионную кривую.

Обязательным этапом является пришлифовка пломбы по прикусу. Материал легко полируется и не требует дополнительных трудоёмких методов. Для полирования и придания блеска можно воспользоваться одноэтапными полировочными головками Dimondo VOCO.

После постановки пломбы и этапа полирования зуб должен быть покрыт лаком Бифлюорид 12 или другим фторсодержащим препаратом для укрепления эмали защиты границы пломба/зуб от появления вторичного кариеса.

Данная методика позволяет использовать все преимущества материала Twinky Star, чтобы выполнить качественную долгосрочную реставрацию, сохранить здоровый десневой сосочек и обеспечить адекватное функционирование молочного зуба вплоть до физиологической смены.

**Рис. 11.** Пломба в зубе 74 выполнена в два этапа, с применением жидкотекучего компомера Twiky Star Blue в качестве адаптивного слоя и пакуемого Twiky Star того же оттенка.

**Рис. 12.** Обширная цветная реставрация на мезиальной поверхности первого нижнего моляра.

**Рис. 13.** Реставрация из компомера Twiky Star на дистальной и окклюзионной поверхностях зуба 74 после эндодонтического лечения.