И. К. Луцкая

Клинические показания к дифференцированному выбору средств и методов лечения постоянных зубов

В клинике терапевтической стоматологии широко используются композиционные фотоотверждаемые материалы благодаря следующим качествам: хорошая адгезия к тканям зуба, высокая прочность и оптимальные оптические свойства. Они обеспечивают восстановление жевательной функции и эстетику реставраций [1, 3, 6]. Кроме классической техники формирования конструкции, разработаны техники восстановления цветовых акцентов зуба [2, 7]. От стоматолога требуются умения не только подбирать оттенки цвета, но и моделировать объемные анатомические формы коронки [5, 9]. При этом определенную сложность представляет воссоздание окклюзионного рисунка зубов жевательной группы. Одним из способов воспроизведения структуры бугров и фиссур является использование оттиска с данной поверхности [4].

Основной объем работы стоматолога занимает лечение кариеса и его осложнений. Однако изменения формы и окраски твердых тканей встречаются также при патологии, возникающей в период закладки и минерализации зубов. К ним относится гипоплазия, характеризующаяся нарушением структуры эмали и дентина и проявляющаяся сразу после прорезывания зубов [2]. К некариозным дефектам, развивающимся прижизненно, следует отнести истирание, эрозию, а также травму зуба.

Выбор стоматологических материалов бывает весьма проблематичным в зависимости от возраста пациентов. По мнению ряда авторов, в детском возрасте не следует использовать фотополимеры, поскольку кислотное травление дентина может вызывать раздражение пульпы. При этом нередко врачи-стоматологи осуществляют реставрирование постоянных зубов у детей современными композиционными материалами. В целях снижения риска раздражения пульпы производятся малоинвазивное препарирование и щадящее кислотное травление дентина [8]. Нарушение окклюзии вследствие смещения отдельных зубов может сочетаться с кариозным их поражением, что усложняет выбор конкретных способов воздействия. В такой ситуации в качестве альтернативы может служить изготовление адгезивной шинирующей конструкции с пломбированием зубов композиционным материалом [10]. Адгезивные мостовидные протезы изготавливают терапевты-стоматологи при значительном разрушении коронки, отсутствии или аномальном расположении отдельных зубов. Приводимые в инструкции показания к использованию конкретного материала бывают достаточно обширны, и в этих случаях специалист выбирает те или иные способы воздействия, опираясь на клинические проявления патологического процесса.

Целью настоящего исследования явилась разработка показаний для выбора оптимальных средств и методов лечения кариеса и некариозных поражений на основе анализа результатов эстетического реставрирования постоянных зубов.

МАТЕРИАЛЫ И МЕТОДЫ

Реставрирование зубов осуществлялось с использованием следующих современных стоматологических материалов. Фотоотверждаемый наногибридный композит Grandio (VOCO) легко моделируется, способствуя созданию оптимальных контуров, проксимальных контактов, рельефа реставрации. Отличается хорошими цветовыми характеристиками благодаря своему составу: содержит наномеры в сочетании со стеклокерамическими частицами. Доля наполнителя в составе доведена до 87% по массе и 71,4% по объему. Высокая поверхностная прочность, низкий коэффициент усадки (1,57%) обеспечивают хорошее краевое прилегание и жевательную устойчивость. Грандио имеет 15 цветовых оттенков: A1, A2, A3, A3,5, A4, B1, B2, B3, C2, C3, D3, I, OA2, OA3,5, BL. Предназначен для пломбирования полостей I–V классов по Блэку, эстетического реставрирования фронтальных зубов, коррекции формы и цвета, шинирования, восстановления культи зуба под коронку, изготовления вкладок и виниров.

Рис. 1. Фотоотвержаемый материал, имитирующий десну.

В качестве адгезивной системы используется Solobond M (VOCO) – светоотверждаемый однокомпонентный дентино-эмалевый бонд, позволяющий осуществить щадящую адгезивную подготовку твердых тканей. Solobond M устойчив к остаточной влажности, является универсальным для всех композиционных пломбировочных материалов.

Рентгеноконтрастный высоконаполненный (80% по массе) композит нового поколения Amaris® (VOCO) имеет дентинные цвета (базовые) O1, O2, O3, O4, O5, O Bleach обеспечивают цвет, аналогичный натуральному дентину. Эмалевые оттенки, обозначаемые как TL, – светлая эмаль, TN – нейтральная эмаль и TD – темная эмаль, гарантируют прозрачность, опалесценцию и флуоресценцию естественной эмали. Специальные оттенки HT (прозрачный) и HO (опаковый) обладают жидкотекучей (Amaris® Flow) консистенцией и могут служить имитацией прозрачного режущего края; а также мамелонов, меловых пятнышек, маскирования участков выраженной пигментации.

Amaris® (VOCO) показан к применению для реставрации полостей III, IV и V классов во фронтальных зубах, полостей I, II и V классов жевательных зубов. Может применяться для прямого восстановления разрушенных фронтальных зубов, изготовления прямых и непрямых виниров, облицовки зубов с пигментацией. Материал характеризуется естественной флуоресценцией, аналогичной «молодой» эмали, и присутствием «хамелеон-эффекта» для создания незаметных реставраций.

Amaris gingiva (VOCO) – светоотверждаемый материал цвета десны – показан при наличии полости V класса (пришеечный кариес, корневые эрозии, клиновидные дефекты), рецессии десны. Применяется для покрытия оголенных, окрашенных и гиперчувствительных шеек зубов, особенно во фронтальной области. Позволяет изготовить высокоэстетичные реставрации при неправильном положении зубов, в сочетании с прямыми винирами, фасетками для коррекции «красно-белой» эстетики. Преимуществом является возможность воспроизвести нужный цвет десны одного базового цвета и трех опаковых оттенков (рис. 1).

X-tra base (VOCO) – текучий светоотверждаемый базисный композит. Показан в качестве основы в полостях I и II классов. Преимуществами такой прокладки является возможность нанесения ее толщиной 4 мм одним слоем, отверждение за 10 с. Текучие композиты обеспечивают хорошую адаптацию реставрации при низком полимеризационном стрессе. Специальные шприцы и флоу-капсулы с изгибаемой металлической канюлей обеспечивают точную аппликацию.

X-tra fil (VOCO) – светоотверждаемый пломбировочный материал для боковых зубов универсального цвета. Имеет следующие показания к применению: пломбирование полостей классов I и II, воссоздание культи зуба. Возможно наложение отверждаемого слоя толщиной 4 мм, время полимеризации одного слоя 10 с. Кроме того, период работы сокращается при использовании с адгезива Futurabond HP в унидозах.

GrandTEC (VOCO) – светоотверждаемые стекловолоконные ленты, импрегнированные композитом, показаны к применению при необходимости стабилизации зубов после ортодонтического или пародонтологического лечения, для фиксации и шинирования смещенных или подвижных зубов, укрепления фрагмента зуба после перелома. Возможно также использовать для изготовления мостов из композита для временного замещения отсутствующего зуба.

РЕЗУЛЬТАТЫ И ОБСУЖДЕНИЕ

Приводим несколько клинических случаев успешного восстановления зубов с использованием дополнительных оттеночных шприцев композиционного материала.

Клинический случай 1

Пациент, 15 лет. Вследствие травмы произошел косой перелом коронки зуба 21. На симметричном резце имеются следующие нюансы оттенков: прозрачный режущий край и углы коронки, множественные мамелоны, белое пятно гипоплазии вблизи мезиального угла (рис. 2).

Показаниями для выбора стоматологического материала служили следующие параметры: возраст (повышенные светлота эмали, прозрачность, интенсивность флуоресценции), топография (требование высокой эстетики), наличие пятен гипоплазии (цветовосстановление). Данным параметрам соответствует фотополимер Amaris (VOCO).

Восстановление утраченных твердых тканей производится в соответствии с цветовой картиной симметричного зуба. Предполагается использовать опаковый композит O2 Amaris (VOCO) для средней области зуба, а эмалевый TN (эмалевый нейтральный) – для медиального и мезиального отделов резца. Требуется также прозрачный эмалевый тон NT для моделирования светопроницаемого режущего края и углов коронки. План лечения включает воссоздание белых пятен гипоминерализации с использованием специальных красителей. Предполагается вос-

Рис. 2. Индивидуальные цветовые оттенки интактного центрального резца.
Рис. 3. Моделирование режущего края.
Рис. 4. Реставрация на зубе 21 соответствует оттенкам цвета естественного зуба 11.

создать реставрацию геометрической формы, приближающейся к прямоугольной. Признаки кривизны и угла коронки слабо выражены. Протяженность контакта между боковыми поверхностями резцов – от вершины межзубного сосочка до режущего края.

Отпрепарированная поверхность зуба 21 тщательно промывается струей воды, просушивается. Осуществляется воздействие на эмаль и дентин кислотным гелем по 30 и 15 с соответственно. Гель тщательно смывается, эмаль просушивается легкой струей воздуха.

На подготовленную поверхность равномерно распределяется адгезив Solobond M (VOCO) и полимеризуется светом.

Из канюли при помощи шприца наносится опаковый текучий материал Amaris FLOW HO и полимеризуется в течение 20 с.

Затем моделируется дентиновая основа опаковым композитом, которая отличается меньшими размерами от оптимальных параметров реставрации, в среднем на 1–1,5 мм. В области режущего края формируются мелкие мамелоны в соответствии с симметричным зубом.

Опаковая основа реставрации покрывается эмалевым оттенком TN (нейтральный), моделируются индивидуальные особенности зуба: контуры реставрации и режущий край. Между мамелонами наносится текучий прозрачный эмалевый оттенок HT (рис. 3).

Пятно гипоминерализации воспроизводится на вестибулярной поверхности реставрации специальным красителем HO (опаковый).

Все поверхности реставрации покрываются прозрачным оттенком композита HT с воспроизведением типа прозрачности зуба 11.

Удаляется поверхностный гибридный слой, контурируется рельеф. Эмаль, окружающая реставрацию, покрывается фторлаком (рис. 4).

Использование красителя позволило воспроизвести индивидуальные оптические характеристики зуба.

Клинический случай 2

Пациентка, 28 лет, обратилась с жалобами на дефект коронки премоляра нижней челюсти.

Осмотр выявил значительное разрушение коронки зуба 35, остатки пломбы. Зондирование, термометрия слегка болезненны. Диагноз: глубокий кариес дентина, течение хроническое.

Объем препарирования, выбор светоотверждаемого полимера осуществляются в соответствии с размерами дефекта, индивидуальными морфологическими и цветовыми характеристиками премоляра. Учитывая возраст пациентки, обосновано использование фотоотверждаемого композита Grandio (VOCO): опаковый (OA2), эмалевый (A2) и прозрачный (I). Отсутствие стертости бугров интактных зубов предполагает моделирование толстого эмалевого слоя на фоне классической формы премоляра с двумя выраженным буграми.

С целью обеспечения чистоты и сухости рабочего поля в полости рта устанавливается коффердам. Осуществляется препарирование полости, включающее некротомию дна и стенок дефекта. Во избежание появления трещин дентина (вследствие полимеризационного стресса) все углы внутри полости сглаживаются шаровидным бором (рис. 5).

На дно полости накладывается изолирующая прокладка из светоотверждаемого стеклоиономерного материала Ionoseal (VOCO), что обосновано глубиной дефекта и реакцией на холодное. Затем осуществлялось апплицирование адгезивной системы.

В качестве адаптивного слоя служил фотополимеризуемый композит X-tra base (VOCO), который показан в качестве основы в полостях I и II классов (рис. 6).

Сразу после внесения одной порции композита X-tra base на дно полости производили его световое отверждение. Затем продолжали моделирование реставрации фотоотверждаемым нанокомпозитом Grandio (рис. 7).

Дентинным цветом заполнялся основной объем полости, равный параметрам собственно дентина зуба. Формирование

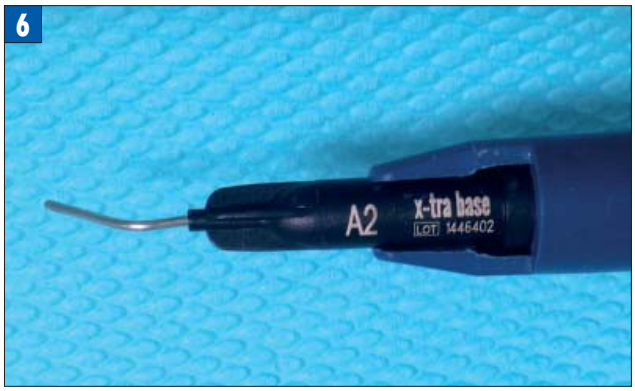

Рис. 5. Премоляр подготовлен к адгезивной обработке и пломбированию.
Рис. 6. Фотоотвержаемый текучий композит для прокладки «толстым» слоем.
Рис. 7. Моделирование реставрации нанокомпозитом.
Рис. 8. отовая реставрация.
Рис. 9. Выполнено щадящее препарирование зуба.
Рис. 10. Этап моделирования винира.
Рис. 11. Готовая реставрация.

окклюзионной поверхности включало моделирование основания и внутренних скатов бугров. Основным эмалевым тоном покрывались бугры (до 1 мм) и моделировался краевой гребень, фиссура. Окрашивания фиссуры в данном случае не требуется. Тонкий слой прозрачного эмалевого композита равномерно распределялся по поверхности реставрации.

После отверждения материала осуществлялось полирование поверхности. Зуб вокруг реставрации покрывался фторлаком (рис. 8).

Клинический случай 3

Родители обратились к стоматологу с просьбой выполнить у ребенка эстетическое реставрирование передних зубов, которые отличаются цветом и формой от природных. При осмотре обнаружены множественные чашеобразные дефекты на вестибулярной поверхности резцов, вовлекающие эмаль и дентин. Диагноз: гипоплазия, деструктивная форма. В соответствии с возрастом и клиническими проявлениями принято решение изготовить виниры из фотоотверждаемого композиционного

Рис. 12. Пигментированные фиссуры моляра.
Рис. 13. Получение шаблона с окклюзионной поверхности (снимок сделан с помощью зеркала).

Рис. 14. Отпрепарированные кариозные полости в молярах.
Рис. 15. Прижатие шаблона к окклюзионной поверхности заполненной композитом полости.

материала Amaris (VOCO): базовый слой оттенка O2. Эмалевый тон – нейтральный (TN) и прозрачный (HT). Каких-либо маскирующих красителей не требуется.

Осуществляется щадящее препарирование эмали и дентина в целях сохранения максимально возможного объема собственных тканей (рис. 9). Гель для протравливания апплицировали сначала на эмаль на 15 с, затем на дентин не более чем на 15 с. Гель смывается водой, поверхность слегка просушивается, наносится адгезив Solobond M и полимеризуется в течение 20 с. Сразу после отверждения адгезива приступают к моделированию винира (рис. 10).

Первый слой материала Amaris (опаковый) наносили на срединную область зуба и адаптировали к поверхности. Затем уплотняли следующий слой, распределяя в направлении режущего края и боковых поверхностей. После наложения опакового слоя вся поверхность покрывалась эмалевым нейтральным оттенком. Область режущего края формировалась текучим прозрачным материалом. Каждый слой полимеризовали отдельно (рис. 11).

Производили финишную обработку и полирование реставрации. Зуб покрывали фторлаком Bifluorid 12.

Клинический случай 4

При плановом осмотре полости рта у пациентки 17 лет обнаружена выраженная пигментация фиссур моляров нижней челюсти. Неповрежденная окклюзионная поверхность. Кончик зонда погружается глубоко в ткани. Термометрия болезненна. Диагноз: фиссурный кариес зубов 46 и 47 (рис. 12).

Планирование размеров и форм реставрации не требуется, поскольку естественный рельеф жевательной поверхности возможно отобразить при помощи шаблона. Для его получения используется «жидкий» коффердам. Материал из шприца под давлением помещается с избытком на окклюзионную поверхность (рис. 13). После отверждения шаблон аккуратно отделяется и хранится до завершения реставрирования зуба.

Производится препарирование твердых тканей, включающее раскрытие полости, снятие нависающих краев эмали, некротомию дентина (рис. 14).

При помощи кисточки самопротравливающий адгезив Futurabond (VOCO) наносится тонким слоем на отпрепарированные поверхности, полимеризуется 10 с.

Затем на дно и стенки полости помещается прокладочный жидкотекучий композит X-tra base и полимеризуется. Отсутствующие дентин и эмаль имитируются универсальным фотополимером X-tra base. Материал вводится в полость из шприца под давлением одним слоем толщиной около 4 мм. Зуб покрывается тонкой прозрачной пищевой пленкой. Через пищевую пленку изготовленный из жидкого коффердама шаблон прижимается к поверхности пломбы (рис. 15). После удаления шаблона композит засвечивается через пленку, что позволяет избежать образования ингибированного кислородом слоя в фиссурах. Пищевая пленка устраняется (рис. 16). Полировочным бором удаляются излишки материала. После снятия коффердама осуществляется полирование инструментами Dimanto (VOCO). Зубы покрываются фтор-лаком.

Клинический случай 5

Пациентка, 48 лет, жалуется на смещение зуба верхней челюсти. Несколько лет назад были изготовлены виниры на центральные резцы. При осмотре определяются «зазоры» на

Рис. 16. Вид реставрации после устранения шаблона и пленки.
Рис. 17. Адгезивная стекловолоконная лента для шинирования зубов.
Рис. 18. Формирование волоконной основы шинирующей конструкции.
Рис. 19. Выполнено моделирование индивидуальных особенностей зубов и формирование десневого сосочка.
Рис. 20. Естественная флуоресценция композитных реставраций.

границе виниров. В придесневой области зуба 22 имеется дефект твердых тканей, зуб смещен в вестибуло-дистальном направлении.

Принято решение изготовить адгезивную шину во фронтальной области верхней челюсти. Дополнительно потребуется моделирование розовым фотополимером межзубного сосочка в зияющем промежутке между зубами 21 и 22.

По показаниям используется фотоотверждаемый композит Amaris и Amaris gingiva, а также адгезивные волокна GrandTEC (рис. 17). Выбор объясняется свойствами названных материалов и клинической картиной.

С целью создания места для расположения ленты после удаления виниров на вестибулярной поверхности передних зубов создается борозда шириной 2 мм в направлении от дистального до мезиального края. Препарируются площадки для моделирования виниров.

Производится адгезивная подготовка обработанных поверхностей, и на область ложа для ленты наносится текучий композит Amaris flow. Прямо через этот слой подготовленный заранее отрезок адгезивных волокон продавливается ко дну борозды, осуществляется световое отверждение каждого участка конструкции (рис. 18). Опаковым композитом формируется мезиальная выпуклость, признак угла коронки, овальная форма придесневой области, прямой режущий край, осуществляется последовательное воссоздание формы и рельефа зубов 12, 11, 21, 22. Эмалевые массы служат для моделирования индивидуальных особенностей.

Не закрытый реставрацией межзубной промежуток заполняется розовым композитом Amaris gingiva. В данном случае оптимальным является средненасыщенный цвет. На пришеечные области зубов 21 и 22 наносится опаковый оттеночный розовый композит с воссозданием объема и формы, аналогичных другим межзубным сосочкам (рис. 19). После фотополимеризации опакового слоя последний покрывается прозрачным блестящим слоем и также отверждается (рис. 20).

Клинический случай 6

Восстановление отсутствующего зуба 26 упроченной адгезивной конструкцией. Этап планирования включает морфометрию зубов, подготовку укрепляющих наполненных волокон GrandTEC (VOCO). Выбор нанокомпозита Grandio и Grandio flow (VOCO) обоснован имеющейся клинической картиной.

В опорных зубах 27 и 25 имеются кариозные полости, поэтому исключается процедура формирования площадок для фиксации укрепляющей ленты. Подготовка зубов, замыкающих

Рис. 21. Адаптация отрезка стекловолокна к стенкам полостей.

Рис. 22. Параллельное расположение ленты для укрепления адгезивной структуры.

дефект, предусматривает выведение кариозных полостей на жевательную поверхность, некротомию дентина. Стенки препарируют отвесными, чтобы обеспечить адаптацию ленты. Отрезок стекловолокна необходимой длины подготавливается на данном этапе.

Отпрепарированные стенки каждой полости обрабатываются адгезивом, наносится тонкий слой текучего универсального наногибридного пломбировочного материала с высокой вязкостью Grandio® SO Heavy Flow (VOCO). Одним концом лента плотно прижимается к внутренней поверхности полости дистально расположенного зуба, затем протягивается к зубу 24 и адаптируется к отпрепарированной площадке (рис. 21). Отдельно отверждается каждый участок арматуры. Повышение прочности конструкции достигается использованием второго отрезка ленты, который укладывается параллельно первому и фиксируется к нему текучим фотополимером (рис. 22).

Полости в моляре и премоляре заполняются фотоотверждаемым композиционным материалом. Формируется реставрация на месте отсутствующего зуба. Моделируется рельеф поверхности.

Обработка готовой конструкции осуществляется обычным образом: контурирование макро- и микрорельефа, полирование, покрытие фторлаком опорных зубов.

Непосредственные и отдаленные сроки наблюдения клинических результатов свидетельствуют о высоком качестве изготовленных реставраций во всех приведенных примерах.

ЗАКЛЮЧЕНИЕ

Использование современных фотоотверждаемых материалов для пломбирования зубов позволяет достичь высокого эстетического эффекта. Применение оттеночных композитов обеспечивает воссоздание индивидуальных особенностей цветовых характеристик.

При реставрировании зубов, несущих высокую жевательную нагрузку, фотополимер позволяет обеспечить требование оптимальной механической прочности. Формирование базового слоя и собственно пломбы из текучего материала, обладающего способностью полимеризоваться толстым слоем, сокращает длительность работы и улучшает качество реставрации. Один из способов реставрирования моляров – изготовление шаблона окклюзионной поверхности – используется в случаях фиссурного кариеса и предшествует препарированию кариозного зуба. Моделирование окклюзионной поверхности при помощи оттиска-шаблона позволяет достичь максимального сходства с естественной поверхностью зуба.

При определении возрастных показаний к применению фотокомпозитов за основу следует принять сроки завершения формирования и минерализации постоянных зубов. В частности, к 10–11 годам бывает полностью сформирован центральный резец. Клык, премоляр, вторые моляры формируются не ранее 14 лет. Минерализация коронки продолжается, однако могут осуществляться малоинвазивные воздействия с использованием фотополимеров для эстетического реставрирования зубов.

Все более широкое применение в клинике терапевтической стоматологии находят адгезивные конструкции. Стабилизация зубов на ранних стадиях пародонтита предотвращает дальнейшее их смещение и подвижность. Применение армирующих волокон в сочетании с фотополимеризующимися композитами расширило возможности восстановления зубных рядов при дефектах незначительной протяженности. Широкий ассортимент стоматологических материалов обеспечивает выбор фотополимера требуемого качества, например, флуоресценция, соответствующая зрелым зубам.

Использование розового полимера в области межзубного сосочка придает реставрации максимально естественный вид.

Анализ положительного опыта работы сотрудников кафедры и практических врачей позволяет уточнить показания к использованию фотоотверждаемых композиционных материалов в клинике терапевтической стоматологии.

РЕКОМЕНДАЦИИ

1. Во фронтальном отделе зубного ряда обосновано применение нанокомпозитов и микрогибридных композитов, которые хорошо полируются и обеспечивают естественный цвет и блеск эмали. Для пломбирования жевательных зубов показаны более прочные, в том числе пакуемые полимеры. Премоляры, которые несут достаточно высокую нагрузку и в то же время видны при улыбке, требуют выбора компози-

та, обеспечивающего как высокую эстетичность, так и устойчивость к механическим воздействиям.

2. При наличии индивидуальных цветовых акцентов показано использование материалов, имеющих специальные оттеночные цвета (color).
3. Наличие глубокой полости без выраженной чувствительности зуба является показанием для использования изолирующей прокладки из стеклоиономерного цемента.
4. Адаптивный «толстый слой» текучего композита, отверждаемого одной порцией, обоснован при пломбировании полостей с дефектом значительного размера.
5. В случаях фиссурного кариеса показано изготовление оттиска окклюзионной поверхности зуба (до препарирования полости). Сформированная полость заполняется текучим композитом, обладающим способностью полимеризоваться толстым слоем. Окклюзионная поверхность формируется при помощи шаблона.
6. При наличии полости V класса (пришеечный кариес, корневые эрозии, клиновидные дефекты) и рецессии десны показано моделирование искусственной десны светоотверждаемым композитом розового цвета.
7. В детском возрасте используются материалы, позволяющие производить малоинвазивные вмешательства: минимальные препарирование и кислотное воздействие. Выбор композитов диктуется свойством высокой прозрачности, интенсивной флуоресценции.
8. При необходимости стабилизации зубов после ортодонтического или пародонтологического лечения, для фиксации и шинирования смещенных или подвижных зубов, укрепления фрагмента зуба после перелома показаны к применению адгезивные шинирующие конструкции.
9. Выбор конструкции адгезивного мостовидного протеза при отсутствии отдельных зубов определяется клиническими особенностями: топографией дефекта зубного ряда; состоянием опорных зубов и антагонистов; морфологией симметричного отсутствующему зуба; индивидуальными и возрастными особенностями, характеристикой прикуса; формой и выраженностью альвеолярного отростка в области дефекта.

Автор выражает благодарность за предоставленные иллюстрации Н. В. Новак, О. А. Лопатину, О. И. Белоиваненко.

ЛИТЕРАТУРА

1. Лобовкина Л.А. Нанокомпозиты – прочность и эстетичность реставраций // DentalMagazine. – 2017. – №5 (161). – С. 10–14.
2. Луцкая И.К. Принципы эстетической стоматологии. – М.: Мед. лит, 2012. – 206 с.
3. Фадеева Д.Ю., Чиликин В.Н., Гринева Т.В. Изучение физико-механических характеристик материалов для восстановления зубов боковой группы слоем 4 мм // Cathedra (Кафедра. Стоматологическое образование). – 2015. – № 51. – С. 50–52.
4. Щербаков В. Модифицированные методики восстановления жевательных зубов // Эстетическая стоматология. – 2014. – № 1–2. – С. 3–8.
5. Юрген Манхарт, Райнхард Никель. Современная техника пломбирования зубов с помощью bulk-fill-композитов в области боковых зубов // Эстетическая стоматология. – 2015. – № 1–2.
6. Comparison of shear bond strength of aesthetic restorative materials / B.P. Nujella [et al.] // Contemp. Clin. Dent. – 2012. – Vol. 3, № 1. – P. 22–26.
7. Direct adhesive restoration of anterior teeth: Part 1. Fundamentals of excellence / E.M. de Araujo [et al.] // Pract. Proced. Aesthet. Dent. – 2003. – Vol. 15, № 3. – P. 233–240.
8. Frankenberger R., Reinelt Ch., Taschner M., Krämer N. Минимальная инвазивность // Новое в стоматологии. – 2014. – № 1/197. – С. 10–15.
9. Kolpin M., Wolf O., Sterzenbach G., Bitter K. Адгезивная постэндодонтическая реставрация // Новое в стоматологии. – 2015. – № 8(212). – С. 14–23.
10. Lutskaya I.K., Novak N.V., Kavetskiy V.P. Foundation for choosing the method of modeling adhesive fiber constructions // Stomatološki informatory (Novi Sad 2015). – Broj 36. – Godina XXI. – С. 15–18.

Ирина Константиновна Луцкая

Доктор медицинских наук, профессор, зав. кафедрой Белорусской медицинской академии последипломного образования.