ОПЫТ ИСПОЛЬЗОВАНИЯ КОМПОМЕРА ДЛЯ ПЛОМБИРОВАНИЯ ВРЕМЕННЫХ ЗУБОВ

Луцкая Ирина Константиновна, доктор медицинских наук, профессор, заведующая кафедрой терапевтической стоматологии Белорусской медицинской академии последипломного образования, Минск

Irina Lutskaya, MD, Professor, Head of the Department of Therapeutic Dentistry of the Belarusian Medical Academy of Post-Graduate Education, Minsk

Experience in the use of compomer for the filling of temporary teeth

Резюме. *Выпадение пломбы рассматривается как одно из частых осложнений при лечении кариеса зубов у детей. Данный факт требует серьезного внимания к выбору средств и методов воздействия. Дети в ряде случаев отказываются вступать в контакт со стоматологом вследствие боязни бормашины или анестезии. В такой ситуации врач-стоматолог осуществляет мотивацию маленького пациента к терпеливому восприятию манипуляции, а родителей информирует о необходимости проводимого лечения.*

Гистологическое строение временных зубов, в свою очередь, обусловливает использование специальных материалов и способов лечения. Так, современные стеклоиономерные цементы позволяют сократить продолжительность лечения и гарантируют высокое качество пломбирования. Более того, применение цветного компомера в детской стоматологии привлекает маленького пациента к участию в лечебном процессе, снижая страх и напряжение.

В статье приводятся клинические примеры пломбирования временных зубов цветным компомером Twinky Star. Наличие эталонов различных оттенков позволяет ребенку выбирать материал для пломбы. Его участие в процессе лечения оптимизирует взаимодействие врача и пациента. Отдаленные результаты наблюдения подтверждают высокую эффективность пломбирования.

Ключевые слова: *временные зубы, пломбирование, СИЦ, окрашенный компомер.*

Современная стоматология. – 2018. – №3. – С. 43–47.

Summary. *Loss of a seal is considered as one of the frequent complications in the treatment of dental caries in children. This fact requires serious attention to the choice of means and methods of influence. Children in some cases refuse to come into contact with the dentist due to fear of drill or anesthesia. In such a situation, the dentist motivates the little patient to patient perception of manipulation, and parents are informed about the need for treatment.*

Histological structure of temporary teeth, in turn, determines the use of special materials and methods of treatment. Thus, modern glass ionomer cements allow to reduce the duration of treatment and guarantee high quality of sealing. Moreover, the use of color compomer in pediatric dentistry attracts a small patient to participate in the treatment process, reducing fear and stress.

The article presents clinical examples of filling of temporary teeth with colored compomer Twinky Star. The presence of standards of different shades allows the child to choose the material for the seal. Its participation in the treatment process optimizes the interaction between the doctor and the patient. Long-term results of observations confirm the high efficiency of sealing.

Keywords: *temporary teeth, filling, SIC, colored compomer.*

Sovremennaya stomatologiya. – 2018. – N3. – P. 43–47.

Несмотря на снижение интенсивности и распространенности кариеса во многих развитых странах, лечение зубов, особенно в детском возрасте, остается одной из важнейших проблем современной стоматологии [3, 4].

Можно рассматривать целый ряд факторов, усложняющих работу с маленькими пациентами. На первое место выступают психологические особенности ребенка: страх перед бормашиной, тревога от неизвестности предстоящих манипуляций, нежелание общаться с людьми в белых халатах [2, 4, 10]. Серьезным препятствием к качественному лечению могут явиться физиологические особенности: обильное слюнотделение, неумение широко открывать и сидеть с открытым ртом, малые размеры зубов. В ряде случаев родители не считают необходимостью лечить молочные зубы, имея опыт болезненности во время воздействий или впоследствии «выпадения» пломб [4, 7].

Повышение эффективности лечения кариеса временных зубов достигается различными путями. Один из них – разработка материалов, обладающих хорошей адгезией к тканям зуба. Со своей стороны, детские стоматологи совершенствуют навыки общения с ребенком, в том числе – мотивацию родителей к обязательной санации полости рта. Этому способствует качественное пломбирование зубов и дифференцированный выбор оптимального способа воздействия из многочисленных средств и методов, которыми располагает стоматология [1, 5, 6, 9].

Широкое применение находят стеклоиономерные цементы (СИЦ) благодаря таким положительным свойствам, как хорошая адгезия к тканям зуба, достаточная устойчивость к механическому воздействию, отсутствие токсичности [6, 8, 10]. Химическая адгезия СИЦ к эмали, дентину и цементу обеспечивается способностью карбоксильных групп молекулы полиакриловой кислоты вступать в хелатные соединения с кальцием гидроксиапатита, а также с коллагеном дентина. Наличие данной связи снижает риск появления проницаемости границы «зуб – цемент».

Выделение фтора в окружающую зуб среду и образование слоя фторсодержащих апатитов на границе тканей зуба обеспечивает кариеспрофилактический эффект. Хорошая биологическая совместимость современных цементов позволяет использовать их в качестве пломбы и прокладки одновременно [2, 4, 7].

Близкий к аналогичному показателю тканей зуба коэффициент температурного расширения СИЦ предотвращает их растрескивание.

Прочность СИЦ на сжатие (170–230 МПа) является самой высокой среди всех реставрационных цементов. Низкий модуль эластичности обеспечивает СИЦ упругость, гибкость и позволяет успешно применять их в качестве пломбировочного материала. Поглощение воды, а также ионный обмен между пломбой и тканями зуба вызывают гигроскопическое расширение СИЦ и обеспечивают стабильность размеров пломбы.

Таким образом, химическая адгезия к тканям зуба, высокая эластичность, гигроскопическое расширение, отсутствие напряжения в адгезивном сцеплении при перепадах температур обеспечивает высокое качество пломбы (рис. 1).

Повышенной прочностью обладают производные СИЦ – компомеры – однокомпонентные пастообразные материалы, которые не отвердевают самостоятельно без фотополимеризации [10, 11].

Органическая матрица является мономером, в его состав входят полимеризуемые композитные смолы с активными функциональными кислотными и акриловыми группами. Наполнитель материалов в виде фтор-кремниево-алюминиево-бариевого стекла с добавлением неорганического компонента, сферосила значительно повышает механическую устойчивость материала и улучшает его оптические свойства.

Компомеры требуют использования самопротравливающих адгезивных систем: тип связи компомеров с твердыми тканями зуба сходен с адгезией современных композитов и основан на микромеханической ретенции. Компомеры достаточно прочны, устойчивы к истиранию, слабочувствительны к влаге, эстетичны.

Показаниями к использованию компомеров является наличие полостей III и V класса по Блэку в постоянных зубах; пришеечных дефектов некариозного происхождения (эрозии, клиновидные дефекты); небольших полостей I и II класса в постоянных зубах после минимального инвазивного препарирования.

Компомеры применяются при лечении кариеса всех классов во временных зубах.

В данной статье представлен анализ эффективности лечения кариеса зубов у детей модифицированным СИЦ – компомером.

Для пломбирования кариозных полостей во временных зубах использовали окрашенный фотоотверждаемый компомер Twinky Star (VOCO). В качестве основы материал содержит Bis-GMA, диуретана димекрилат, TEGPMA, BHT, поэтому не применяли его при наличии аллергии на эти компоненты. Учитывали, что Twinky Star не показан при наличии тонкого слоя дентина на дне кариозной полости, при обнажении пульпы, а также в сочетании со средствами, содержащими эвгенол, который снижает адгезию к тканям зуба. Компомер прост в использовании и выделяет фтор, как это присуще стеклоиономерным цементам. Показаниями к использованию служили дефекты твердых тканей молочных зубов.

Этапы работы осуществляли в следующей последовательности.

При помощи бесфтористой пасты очищали поверхность зубов, подлежащих лечению. Выбирали один из восьми цветовых индикаторов, причем участвуют в определении оттенка, кроме врача, родители и ребенок: преимущественным правом обладает последний.

Осуществляли минимальное иссечение эмали и дентина с сохранением интактных тканей. Соблюдается принцип адгезивного препарирования с учетом особенностей структуры и характеристик временных зубов.

В процессе работы обеспечивали необходимую чистоту и сухость рабочего поля: удаляли из кариозной полости остатки пищи, избегали загрязнения кровью или слюной. Избыток влаги устраняли при помощи воздушной струи. Дентин при этом не пересушивали (техника влажного бондинга). Если дно полости было расположено вблизи пульпы, на дентин накладывается лечебная прокладка, содержащая гидроокись кальция.

Для обеспечения оптимальной адгезии использовали бондинговую систему, которая представляет собой светоотверждаемый самопротравливающий состав, включающий наночастицы. Последние повышают связь между тканями зуба и компомером. Самостоятельное кислотное травление не требуется (рис. 2).

Отпрепарированную полость тщательно промывали водой, избытки влаги удаляли струей воздуха, поверхность дентина оставалась влажной.

Адгезивную систему Futurabond M аплицировали на эмаль и дентин, втирали в ткани в течение 20 секунд, просушивали струей воздуха 5 секунд. Полимеризация осуществлялась галогеновой лампой на протяжении 10 секунд. Адгезивный слой предохраняли от попадания слюны и других загрязнений.

После полимеризации бондинговой системы приступали к пломбированию полости. Компомер вносился порцией, не превышающей 2 мм толщины, уплотнялся ко дну и стенкам полости, полимеризовался 40 секунд светом галогеновой лампы (мощность светового потока не менее 500 мВт/см^2). При необходимости использовали прозрачные матрицы и светопроводящие колышки, которые способствуют улучшению краевого прилегания. Сразу после завершения пломбирования удаляли излишки материала, сглаживали неровные края. Полировали поверхность, используя ультразернистые боры, полировочные диски. Зубы покрывали фторлаком.

Клинический случай

Ребенок А. (возраст 9 лет) жалуется на боли от термических раздражителей в нижних молярах слева. Ранее полости в зубах пломбировались цементом, который не удерживался достаточно длительный срок. Вследствие страха перед стоматологическими манипуляциями ребенок отказывается от пломбирования зубов, а родители не могут найти аргументы в пользу данной манипуляции. Врач демонстрирует всем цветные эталоны материала Twinky Star, и после дополнительной беседы ребенок соглашается на лечение (рис. 3). Совместно с мамой и ребенком врач-стоматолог выбирает эталон розового цвета (pink).

Рис. 1. Стеклоиономерный цемент для постоянных пломб

Рис. 2. Пломбировочный материал и адгезивная система для лечения временных зубов

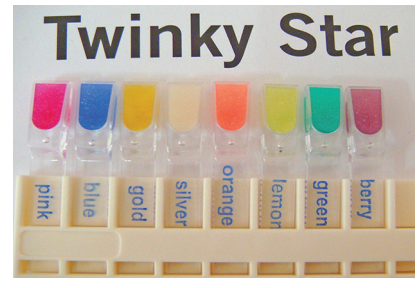

Рис. 3. Цветные эталоны модифицированного СИЦ

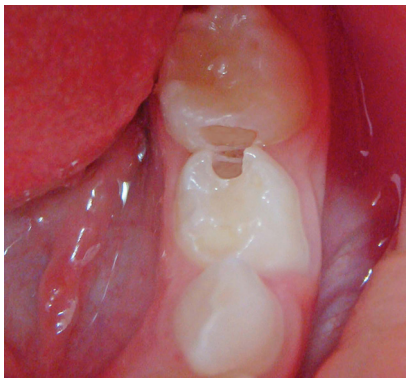

Рис. 4. Полости в молярах подготовлены к пломбированию

Рис. 5. Адгезивная самопротравливающаяся система

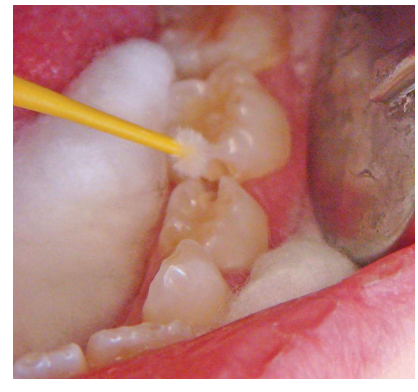

Рис. 6. Нанесение адгезив-бонда на дно и стенки полости

Рис. 7. Пломба на проксимальной поверхности моляра

Рис. 8. Постоянная пломба полости II класса

Рис. 9. Выбор оттенков цвета с участием ребенка

Рис. 10. Комбинированная пломба из нескольких оттенков

Рис. 11. Пломбы на зубах верхней челюсти

Рис. 12. Пломбы на нижних молярах

Рис. 13. Моляры с пломбами ежевичного (а), зеленого (б) и золотого (в) цвета

Рис. 14. Пломбы сохранились в течение 3 лет: моляры верхней (а), нижней (б) челюсти

При помощи щеточки и геля Klint (VOCO) поверхность зубов очищается от налета, тщательно промывается водой.

Алмазными борами средней зернистости иссекаются нависающие края эмали, твердосплавными – выполняется некротомия дентина. Мелкозернистыми борами сглаживаются отпрепарированные поверхности (рис. 4). Полости промываются обезжиренной водой. Струей воздуха слегка просушивается дентин и более тщательно – эмаль. Для обеспечивания качественного сцепления использовали смолы Futurabond M (рис. 5). Стенки полости покрываются тонким слоем адгезива (рис. 6). Последний втирается в эмаль и дентин, распределяется воздушной струей, фотополимеризуется. Затем при помощи небольшой гладилки в полость слоями, толщиной не более 2 мм, вносится компомер, уплотняется и отверждается светом галогеновой лампы (рис. 7). Аналогично пломбируется соседний моляр (рис. 8). Сразу после полимеризации пломбы обрабатываются полировочными головками. Зубы покрываются фторпрепаратом Bifluorid 12 (VOCO).

Следующий клинический случай потребовал значительной психологической подготовительной работы с ребенком 5 лет, который из-за страха перед стоматологическими манипуляциями отказывался ранее от пломбирования зубов, но при этом жалуется на боли во время приема пищи, от термических раздражителей в зубах нижней и верхней челюсти. Имеются множественные кариозные поражения. В процессе очередного посещения маленькому пациенту предоставлена возможность выбрать цвет эталона для постановки пломбы определенного оттенка. После демонстрации цветного композита ребенок изъявил желание лечиться и подбирал для каждого зуба свой цвет: ежевичный, розовый, зеленый, лимонный, оранжевый, синий, золотой, серебряный (рис. 9). Один из реставрированных моляров (по инициативе маленького пациента) называется «цветочек»: потребовалось 3 пломбы различных оттенков для воссоздания соответствующей картины (рис. 10).

Препарирование и пломбирование зубов осуществлялось в несколько посещений. В каждом случае соблюдали последовательность этапов воздействия.

При помощи щеточки и бесфтористого геля поверхность зубов, подлежащих лечению, механически очищали от налета, промывали струей воды.

Проводили минимально инвазивное препарирование зубов.

Чистоту и сухость рабочего поля обеспечивали при помощи слюноотсоса и коттоновых валиков. Избыток влаги устраняли при помощи воздушной струи. Дентин при этом не пересушивали. В тех случаях, когда дно полости располагалось вблизи пульпы, на дентин накладывали лечебную прокладку. При необходимости зубы депульпировали.

После препарирования, промывания и просушивания полости использовали бондинговую систему Futurabond M (VOCO), в соответствии с инструкцией. Адгезив наносили на стенки полости, втирали в течение 20 секунд, просушивали, полимеризовали галогеновой лампой 10 секунд, предохраняли адгезивный слой от попадания слюны.

Пломбирование полости осуществляли внесением Twinky Star порцией до 2 мм толщины, уплотняли, полимеризовали 40 секунд светом галогеновой лампы (рис. 11). При необходимости использовали дополнительные порции материала, осуществляли отверждение светом. Завершив пломбирование, удаляли излишки материала, обрабатывали поверхность пломбы алмазными борами ультрамелкой зернистости, полировочными дисками (рис. 12). Зубы покрывали фторлаком Bifluorid 12 (VOCO).

Еще одна сходная клиническая ситуация показывает возможность оптимизировать взаимодействие врача и ребенка благодаря выбору в качестве пломбировочного материала модифицированного компомера Twinky Star.

Наличие кариозных полостей в молочных зубах тревожит маму, однако

она не может убедить ребенка в необходимости их лечения. В процессе беседы стоматолог показывает пациенту окрашенные эталоны, и тот соглашается на препарирование и пломбирование полостей, получив разрешение самостоятельно выбрать цвет материала. Было выполнено лечение всех кариозных зубов с соблюдением необходимых этапов работы композиционными материалами. На рисунке 13 представлены завершенные реставрации.

Оценку качества пломб из компомера Twinky Star проводили визуально спустя 1 месяц после пломбирования и каждые 3 последующие месяца. Большинство пломб находились в хорошем состоянии, лишь в единичных случаях встречались сколы или выпадения пломб. На рисунке 14 продемонстрированы результаты наблюдения через 3 года.

Таким образом, применение цветного компомера в детской стоматологии расширяет возможности качественного лечения кариеса временных зубов.

Заключение

Лечение кариеса зубов у детей представляет несколько аспектов, требующих оценки психологической подготовки ребенка и его родителей, а также серьезного внимания к выбору средств и методов воздействия. Дети в ряде случаев отказываются вступать в контакт со стоматологом из-за боязни бормашины, а некоторые взрослые не считают необходимым пломбирование временных зубов, ожидая замены их постоянными. Поэтому врач-стоматолог не только осуществляет мотивацию маленького пациента к терпеливому восприятию манипуляции, но информирует родителей о необходимости проводимого лечения.

Кроме того, гистологическое строение временных зубов предполагает использование специальных материалов и методов лечения. В частности, современные стеклоиономерные цементы (СИЦ) и их производные обеспечивают высокое качество пломбирования. Применение цветного компомера в детской стоматологии предполагает участие маленького пациента в лечебном процессе, способствуя преодолению психологического барьера между ребенком и врачом. Тем самым расширяются возможности эффективного пломбирования временных зубов, что показывают отдаленные результаты исследования.

ЛИТЕРАТУРА

1. Гатон П. Обзор клинических случаев, иллюстрирующих применение концепции минимальной интервенции (MI) у пациентов детского возраста // DentalMagazine. – 2017. – №5(161). – С.34–36.
2. Леонович О.М., Терехова Т.Н. Оценка эффективности лечения временных зубов у детей с разным уровнем тревоги стеклоиономерными цементами // Современная стоматология. – 2016. – №3. – С.59–62.
3. Лосик И.М. Состояние твердых тканей зубов и гигиена полости рта детей дошкольного возраста // Современная стоматология. – 2018. – №1. – С.52–54.
4. Луцкая И.К. Важная проблема современной стоматологии: право выбора врача и пациента // Новое в стоматологии. – 2017. – №2. – С.4–15.
5. Мартенс Л., Каувелс Р. Покрытие пульпы с помощью материала Biodentine // Dental times. – 2018. – Вып.33. – С.6–7.
6. Akhlaghi N., Khademi A. Outcomes of vital pulp therapy in permanent teeth with different medicaments based on review of the literature // Dent. Res. O. (Isfahan). – 2015. – Vol.12, no.5. – P.406–417.
7. Ghoddusi J., Forghani M., Parisay I. New approaches in vital pulp therapy in permanent teeth // Iran Endod. J. – 2014. – Vol.9, N1. – P.15–22.
8. Lukač O. Possibilities of treating glass II fracture of permanent tooth // Stomatološki informatory (Novi Sad 2018). – Broj 42. – Godina XXIV. – P.31–34.
9. Lutskaya I.K. Psychological aspects of temporary teeth treatment // Zbornik Radova «8 Medunarodni kongres stomatologa Vojvodina» (Novi Sad 2017). – P.49–52.
10. Nowicka A., Wilk G., Lipski M., Kołecki J., Buczkowska-Radlińska J. Tomographic Evaluation of Reparative Dentin Formation after Direct Pulp Capping with Ca(OH)2, MTA, Biodentine™, and Dentin Bonding System in Human Teeth // J. Endod. – 2015. – Vol.41, N8. – P.1234–1240.
11. VOCO Dental Programme 2017–2018. – P.42–47.

REFERENCES

1. Gaton P. Obzor klinicheskikh sluchayev, illyustriruyushchikh primeneniye kontseptsii minimal'noy interventsii (MI) u patsiyentov detskogo vozrasta [A review of clinical cases illustrating the application of the concept of minimal intervention (MI) in children of childhood]. *Dental Magazine*, 2017, vol. 161, no.5, pp.34–36. (in Russian).
2. Leonovich O.M., Terekhova T.N. Otsenka effektivnosti lecheniya vremennykh zubov u detey s raznym urovnem trevogi stekloionomernymi tsementami [Evaluation of the effectiveness of treatment of temporary teeth in children with different levels of anxiety glass ionomer cements]. *Sovremennaya stomatologiya*, 2016, vol.3, pp.59–62. (in Russian).
3. Losik I.M. Sostoyaniye tverdykh tkaney zubov i gigiyena polosti rta detey doshkol'nogo vozrasta [The condition of hard tissues of teeth and hygiene of the oral cavity of preschool children]. *Sovremennaya stomatologiya*, 2018, vol.1, pp.52–54. (in Russian).
4. Lutskaya I.K. Vazhnaya problema sovremennoy stomatologii: pravo vybora vracha i patsiyenta [An important problem of modern dentistry: the right to choose a doctor and patient]. *Novoye v stomatologii*, 2017, vol.2, pp.4–15. (in Russian).
5. Martens L., Kauvels R. Pokrytiye pul'py s pomoshch'yu materiala Biodentine [Pulp coating with Biodentine material]. *Dental times*, 2018, vol.33, pp.6–7. (in Russian).
6. Akhlaghi N., Khademi A. Outcomes of vital pulp therapy in permanent teeth with different medicaments based on review of the literature. *Dent Res O (Isfahan)*, 2015, vol.12, no.5, pp.406–417.
7. Ghoddusi J., Forghani M., Parisay I. New approaches in vital pulp therapy in permanent teeth. *Iran Endod J*, 2014, vol.9, no.1, pp.15–22.
8. Lukač O. Possibilities of treating glass II fracture of permanent tooth. *Stomatološki informatory* (Novi Sad 2018), broj 42, godina XXIV, pp.31–34.
9. Lutskaya I.K. Psychological aspects of temporary teeth treatment. *Zbornik Radova «8 Medunarodni kongres stomatologa Vojvodina»*. Novi Sad, 2017, pp.49–52.
10. Nowicka A., Wilk G., Lipski M., Kołecki J., Buczkowska-Radlińska J. Tomographic Evaluation of Reparative Dentin Formation after Direct Pulp Capping with Ca(OH)2, MTA, Biodentine™, and Dentin Bonding System in Human Teeth. *J Endod*, 2015, vol.41, no.8, pp.1234–1240.
11. *VOCO Dental Programme 2017–2018*, pp.42–47.

Поступила 12.03.2018
Принята в печать 02.07.2018

Адрес для корреспонденции
Кафедра терапевтической стоматологии
Белорусская медицинская академия последипломного образования
г. Минск, ул. Киселева, 32 (8-я городская стоматологическая поликлиника)
220002, Республика Беларусь,
тел.: +375 17 334-72-86
Луцкая Ирина Константиновна, e-mail: bas.marina@tut.by

Address for correspondence
Department of Therapeutic Dentistry
Belarusian Medical Academy of Post-Graduate Education
32, Kiseleva street, Minsk (8th City Clinical Dental Polyclinic)
220002, Republic of Belarus,
phone: +375 17 334-72-86
Irina Lutskaya, e-mail: bas.marina@tut.by