Козырная карта стоматолога

НАИБОЛЕЕ БЛИЗОК К ЗУБУ

GrandioSO

- Выдающиеся физические свойства
- Удовлетворение самых высоких требований к эстетике во фронтальном и боковом участке
- Естественная опаковость и получение превосходных результатов с помощью лишь одного оттенка
- Клинически доказано: 100 % сохранность пломб по результатам долговременного исследования

MADE IN GERMANY 100%

Официальные дистрибьюторы в Украине:
Дентал депо Запорожье · Медсервис · Меридиан · Оксамат-Дент · Оксия · Стамил · Укрмед · Усмішка

Выпускается также в виде Flow и Heavy Flow

VOCO
THE DENTALISTS

VOCO GmbH · Anton-Flettner-Straße 1-3 · 27472 Cuxhaven · Германия · Тел. +49 4721 719-0 · Интернет: воко.рф

Навеяно природой: бионика с композитной пломбой

Д-р Кларенс Там (Новая Зеландия)
(редакция и адаптация статьи, канд. мед. наук Р.В. Симоненко, КНУ им. Богомольца)

В клинику обратилась здоровая 44-летняя женщина по поводу периодической чувствительности к холоду 47-го зуба. Клиническое обследование показало, что старая композитная реставрация имела неплотное краевое прилегание (рис. 2). Поэтому имела смысл эксплоративная реставрация. Рентгенография выявила две области пораженные кариесом, участки пористого композита и коронально мезиальное повышение рога пульпы (рис. 1). А области с недостаточной адгезией вызывали чувствительность при надавливании или изменении окружающей температуры.

Поэтому было решено заменить реставрацию – после полного удаления старой реставрации.

Пациентка получила местную анестезию в виде одной [1] ампулы лидокаина 2 % с адреналином 1:100000 перед наложением латексного коффердама (Sanctuary Dams). Реставрация была полностью экскавирована. В среднемезиальной области дна пульпы с помощью микровоздушной абразии (оксид алюминия, 27 мкм) и цветового индикатора для окрашивания некротически измененного дентина (Caries Marker, VOCO) была оценена целостность имеющейся прокладки пломбы для определения необходимости удаления и минимизации риска обнажения рога пульпы. Края полости были слегка скошены и установлена секционная матричная система (Compositight 3D Fusion, Garrison). После этого было нанесено несколько тонких слоев текучего композита (GrandioSO Flow, VOCO), которые были отдельно отверждены на дне «аппроксимального ящика» (рис. 3). Таким образом была предпринята попытка полностью гибридизировать дентин до наслаивания проксимальной стенки. Горизонтальные слои по 1 мм использовались в процессе вертикального наслаивания для создания цингулюма. На этом этапе также был удален блок матрицы. Дно пульпы было наслоено из двух очень тонких слоев текучего композита (GrandioSO Flow, VOCO), после чего было выполнено долевое наслоение, начиная с мезио-щечной доли (рис. 4). После завершения щечных бугров коричневый характеризационный материал (FinalTouch, VOCO) был нанесен на язычно-вертикальные стороны щечных композитных долей и отвержден. Язычные доли были по отдельности наслоены и отверждены. Восстановление было завершено с использованием цветового оттенка А2 как в текучей пасте подложки пломбы, так и в моделируемом композите (рис. 5). GrandioSO (VOCO) – материал с твердостью при вдавливании, превышающей твердость зубной эмали (439 МПа против 384 МПа), и прочностью на изгиб, превосходно адаптированной к дентину (первоначально 187 МПа, после 5000 переменных термических циклов падает до 158 МПа), а также модулем упругости 16,67 ГПа. Хорошая рентгеноконтрастность, подтвержденная и при послеоперационной рентгенографии (рис. 6).

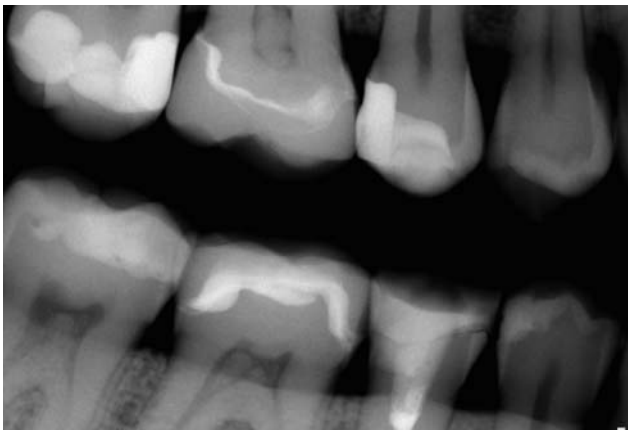

Рис. 1. На рентгенограмме показан кариес 47-зуба под имеющейся композитной реставрацией.

Рис. 2. Старая реставрация имела неплотное краевое прилегание.

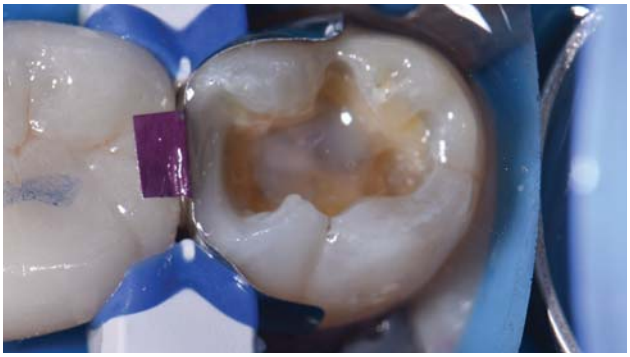

Рис. 3. Несколькими тонкими слоями наносится материал «GrandioSO Flow» (VOCO).

Рис. 4. Горизонтальными приращениями по 1 мм создается цингулюм.

Благодаря превосходному эффекту хамелеона и чрезвычайной легкости моделирования этот материал необычайно приятен в применении и является для меня материалом первого выбора для обеспечения предсказуемой долговечности, а также эстетики реставраций в области задних зубов.

Обоснование способа наслоения

Katona и Barrak [2] исследовали результаты анатомической экспертизы, сравнив горизонтальные, наклонные и объемные методы пломбирования. Эстетическая оценка заполнения слоями по 2 мм была несколько лучше, чем при наклонном наслоении, в то время как в отношении осязательного краевого уплотнения различий не было.

Nicolaenko et al. сравнивали адгезионную связь, полученную в обоих случаях с использованием горизонтальной, вертикальной и наклонной методик. Установлена статистически значительно более прочная связь при горизонтальном наслоении по сравнению с наклонным или вертикальным методом. Важнейшим элементом при этом был горизонтальный слой толщиной 1 мм на основании дна «аппроксимального ящика» [3].

Самая низкая проницаемость эмали была достигнута при вертикальном наслоении, что имеет решающее значение, когда края полости достигают вершин выступов. Причина в том, что сложно получить адгезию к латеральным частям эмалевых призм. Комбинация скоса и микровоздушной абразии была использована для увеличения площади адгезии перед вертикальной укладкой или, в этом случае, с помощью долевой техники, в поддержку которой высказывались Bagis et al. Он использовалась для части реставрации I класса создания проксимальной стенки [1].

Рис. 5. Верхний слой Grandio SO и характеризационный материал «FinalTouch» коричневого цвета (оба VOCO).

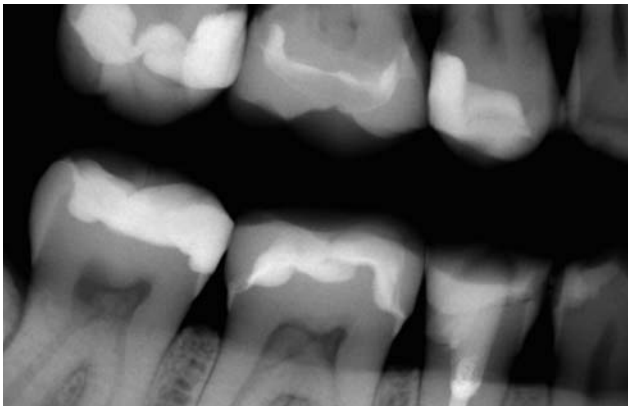

Рис. 6. Постоперационный снимок.

ЛИТЕРАТУРА

1. Bagis Y.H., Baltacioglu I.H. and Kahyaogullari S. Comparing Microleakage and the Layering Methods of Silorane-based Resin Composite in Wide Class II MOD Cavities // Oper. Dent. – 2009. – 34 (5): 578–585.
2. Katona A, and Barrak I. Comparison of Composite Restoration Techniques // Interdiscip Desc Complex Syst. – 2016. – 14 (1): 101–115.
3. Nicolaenko S.A., Lohbauer U., Roggendorf M., Petschelt A., Dasc W. and Frankenkberger R. Influence of C-Factor and Layering Technique on Microtensile Bond Strength to Dentin // Dent Mater. – 2004. – Jul; 20 (6): 579–585.

Об авторе

Д-р Кларенс Там руководит практикой в Окленде, Новая Зеландия, которая специализируется на косметической и восстановительной стоматологии. Родилась в Канаде, окончила университет Западного Онтарио и получила образование специалиста по общей стоматологии в университете Торонто и клинике «Hospital for Sick Children». Является директором и председателем Новозеландской академии косметической стоматологии (NZACD) и аккредитованным членом престижной Американской академии косметической стоматологии (AACD).

Контакт

Д-р Кларенс Там – косметическая и общая хирургия.
Эл. адрес: clarence.tam@gmail.com. www.clarencetam.co.nz.