Реставрация зуба в технике цветонейтрализации и цветовосстановления

Луцкая И.К.,
д-р мед. наук, профессор,
зав. кафедрой
терапевтической
стоматологии БелМАПО,
г. Минск

Новак Н.В.,
д-р мед. наук, доцент
кафедры терапевтической
стоматологии БелМАПО,
г. Минск

РЕЗЮМЕ:

В статье приведены результаты использования в эстетической стоматологии фотокомпозитов разной степени прозрачности. Приведен клинический пример эстетического лечения центрального резца при сколе его угла и режущего края с восстановлением цвета, формы и индивидуальных особенностей зуба.

Ключевые слова: эстетическая стоматология, эстетическая реставрация, композиционный материал.

ABSTRACT: TOOTH RESTORATION IN EQUIPMENT OF A TSVETONEYTRALIZATION AND A TSVETOVOSSTANOVLENIYE

I. Lutskaya, N. Novak

In article results of use are given in esthetic stomatology of photocomposites of different degree of transparency. The clinical example of esthetic treatment of the central cutter is given at a chip of its corner and cutting edge with restoration of color, a form and specific features of tooth.

Keywords: esthetic stomatology, the esthetic restoration, composite material.

Терапевтическая стоматология сегодня располагает широким ассортиментом высококачественных материалов, которые обеспечивают жевательную и эстетическую функцию моделируемых реставраций. Кроме классической техники формирования конструкции предлагается использование специальных методик, восстанавливающих цветовые акценты зуба либо нейтрализующих оттенки пигментированного дентина [1–4]. Приводим клинический случай пломбирования зуба с использованием дополнительных оттеночных шприцев композиционного материала.

КЛИНИЧЕСКИЙ ПРИМЕР

Пациенту 15 лет. Вследствие травмы 4 года назад произошел косой скол коронки левого центрального резца в области дистального угла и режущего края. Поверхность скола была закрыта пломбой без восстановления цвета, формы и функции зуба (рис. 1). Планируется реставрация утраченных твердых тканей в соответствии с симметричным правым центральным резцом.

Выполнение обязательных этапов работы включают следующие манипуляции: механическое очищение поверхности зуба; выбор оттенков пломбировочного материала; планирование размеров и формы реставрации; препарирование зуба (предварительно выполняется обезболивание); при помощи коттоновых валиков обеспечивается чистота и сухость оперативного поля; используется адгезивная система с тотальным кислотным травлением; дефект заполняется светоотверждаемым композиционным материалом; реставрация полируется; зуб покрывается фторсодержащим лаком.

Механическая обработка 12 зуба, а также симметричного и рядом стоящих зубов осуществляется пастой Klint (VOCO), не содержащей фтора и жировой основы, которая наносится на специальную щеточку в достаточном количестве, чтобы избежать нагревания при вращении инструмента в наконечнике. Зуб тщательно промывается струей воды.

Следующий этап — подбор нужного оттенка пломбировочного материала — проводится при естественном освещении с использованием эталонов, соответствующих избранному фотополимеру.

При сколе режущего края одного из зубов восстановление утраченных твердых тканей производится в соответствии с цветовой картиной симметричного. В данном случае на симметричном центральном резце имеются следующие нюансы оттенков: прозрачный режущий край и углы коронки, множественные мамелоны, белое пятно гипоплазии вблизи мезиального угла.

Непрозрачными дентинными цветами необходимо будет заполнить часть объема дефекта, чтобы избежать прозрачности реставрации. Эмалевые оттенки применяются для создания естественного вида, блеска и прозрачности поверхности. При выборе оттенков эталоны сравниваются с различными участками зуба.

В данном клиническом случае подбирается опаковый композит O2 Amaris (VOCO) для средней области зуба, а эмалевый TN (эмалевый нейтральный) — для медиального и мезиального отделов резца. Потребуется также прозрачный эмалевый тон — NT.

В цветовой карте отмечается тип прозрачности — прозрачный режущий край и углы резцов. Поскольку светлота фронтальных зубов повышается благодаря белым пятнам гипоминерализации, в план лечения включается методика их воссоздания с использованием специальных красителей.

Поскольку данный дефект характеризуется повреждением угла и режущего края, потребуется планирование формы зуба. С этой целью в медицинской карте указывается степень выраженности признаков угла и кривизны коронки, которые затем будут воспроизведены в реставрации.

Вестибулярная поверхность слабо рельефна, однако макрорельеф поверхности представлен тремя мелкими вертикальными бороздками, признак кривизны коронки слабо выражен, дистальный угол скруглен.

Индивидуальной особенностью режущего края является небольшая выемка в области мезиальной трети.

Предполагается реставрация геометрической формы, приближающейся к прямоугольной (квадратная). Признак кривизны коронки слабо выражен. Мезиальный угол коронки острее, чем дистальный. Последний значительно скруглен. Протяженность контакта между боковыми поверхностями резцов продолжается от вершины межзубного сосочка до режущего края латерального резца. В области углов и у режущего края планируется выраженный прозрачный слой.

Препарирование 21 зуба включает удаление пломбы, некротомию дентина и выполнение скоса эмали в сторону придесневой области (рис. 2). Используются боры с алмазной крошкой среднего размера. Сглаживание выступающих и острых краев осуществляется алмазным бором малой зернистости. На небной поверхности эмаль сошлифовывается под углом 45^0.

При реставрации фронтальных зубов с фрактурами коронок может быть показано применение парапульпарных штифтов. Поэтому параллельно мезиальной стенке зуба устанавливается Pin (рис. 3). Диаметр штифта подбирается в зависимости от толщины дентина между полостью зуба и эмалево-дентинным соединением, длина — от глубины дефекта. Во избежание перфорации полости или стенки зуба пин вводится на середину расстояния между эмалево-дентинным соединением и полостью зуба, параллельно его оси. Установленный парапульпарный штифт изгибается с помощью инструмента Pin Bender в сторону вертикальной оси, чтобы свободный конец не попадал в прозрачную зону реставрации (рис. 4).

Отпрепарированная поверхность тщательно промывается струей воды, просушивается. Поскольку предполагается использование системы «тотального травления», осуществляется воздействие на отпрепарированные эмаль и дентин кислотным гелем (30 и 15 секунд соответственно) (рис. 5). Последний затем тщательно смывается, поверхность просушивается легкой струей воздуха: эмаль должна быть сухой, дентин — слегка влажным (рис. 6).

Затем на все отпрепарированные поверхности эмали и дентина аппликатором равномерно наносится адгезив Solobond M (VOCO), оставляется на 30 секунд для пропитывания, распределяется слабой струей воздуха (рис. 7). Полимеризуется адгезив светом галогеновой лампы в течение 20 секунд. Слой, ингибированный кислородом, не удаляется, так как он важен для связывания бондинговой системы с пломбировочным материалом.

Для нейтрализации металлического цвета на штифт из канюли при помощи шприца наносится опаковый текучий материал — Amaris FLOW HO. Тонким инструментом (файлом, римером) текучий композит распределяется вдоль поверхности пина так, чтобы в материале не остались пузырьки воздуха (рис. 8). Участок над штифтом полимеризуется в течение 20 секунд.

На следующем этапе моделируется дентиновая основа конструкции опаковым композитом O2. Объем ее не превышает количество утраченного дентина.

Фотополимер в соответствии с цветовым циркуляром вносится в полость слоями, толщиной не более 2,0 мм. Каждый слой опакового цвета полимеризуется по 40 секунд. При этом необходимо прижимать композит движением инструмента в направлении

Рис. 1. Исходная клиническая картина

Рис. 2. Отпрепарированная вестибулярная поверхность центрального резца

Рис. 3. Дистально в придесневой области зуба устанавливается Pin

Рис. 4. Парапульпарный штифт изгибается с помощью инструмента Pin Bender

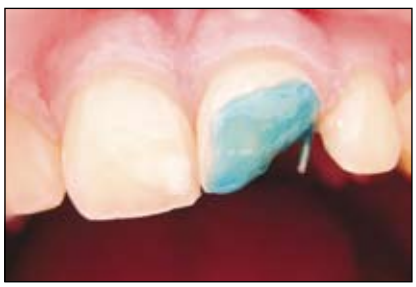

Рис. 5. Кислотное травление отпрепарированной поверхности

Рис. 6. Протравленная поверхность эмали и дентина

Рис. 7. На штифт наносится опак текучего пломбировочного материала Amaris FLOW HO

Рис. 8. Моделируется дентиновая основа конструкции опаковым композитом Amaris O2

Рис. 9. Объем опакового слоя не превышает количество утраченного дентина

Рис. 10. В области режущего края силиконовой гладилкой формируются мамелоны

Рис. 11. Множественные выступы мамелонов у режущего края

Рис. 12. Эмалевым фотополимером контурируется вестибулярная поверхность и углы режущего края

Рис. 13. Прозрачный текучий фотополимер наносится между мамелонами

Рис. 14. Эмалевыми оттенками формируются контуры реставрации и режущий край

Рис. 15. Воспроизведено белое пятно гипоплазии в области мезиального угла

Рис. 16. Полировочным диском проводится обработка поверхности реставрации до естественного блеска

Рис. 17. Готовый вид эстетической реставрации

зуба, что повысит адгезию и снизит риск отслоения пломбы. Каждый последующий слой накладывается поверх предыдущего и распределяется в разных направлениях с помощью широкой гладилки, перекрывая часть оголенного дентина.

Дистальная поверхность реставрации не доводится до контакта с соседним зубом на 1,0 мм, что обусловлено степенью прозрачности эмали в этой области. Затем обозначается нижняя граница базового слоя. На данном этапе опаковым оттенком композита воссоздается не весь объем пломбы, а контур, который отличается меньшими размерами от оптимальных параметров в среднем на 1,0–1,5 мм. Дентинный материал в точности занимает объем утраченного дентина (рис. 9). По периферии всей реставрации остается промежуток для эмалевых слоев.

Контурируется мезиальная выпуклость вестибулярной поверхности и углы режущего края. Для этого одна порция опака наносится ближе к середине мезиальной поверхности и разглаживается с сохранением выпуклости, сходной с таковой на 11 зубе. Две другие порции используются для моделирования мезиального и дистального углов.

Моделирование признака угла коронки осуществляется в нижнем ярусе зуба с учетом степени его выраженности: дистальный угол по размерам превосходит мезиальный. При этом последний моделируется в области мезиальной нижней трети коронки зуба, с распределением пломбировочного материала по направлению к режущему краю и мезиальному контуру и приданием углу нужной формы. Дистальный угол формируется аналогично, однако контур его сглаживается.

Свободный конец парапульпарного штифта, который может просвечиваться с небной поверхности, тщательно покрывается опаком на вестибулярном участке коронки.

В области режущего края при помощи силиконовой гладилки формируются мелкие мамелоны в соответствии с симметричным зубом (рис. 10, 11).

Опаковая основа реставрации покрывается эмалевым оттенком материала в соответствии с выбранными ранее эталонами расцветки из предварительно выбранного шприца с требуемым цветом композита TN (эмалевый нейтральный). Поворотом поршня выдавливается небольшая порция и при помощи гладилки наносится и распределяется на опаковой поверхности реставрации (рис. 12). Контролируется рельеф поверхности, качество границы «пломба–зуб». Между мамелонами наносится текучий прозрачный эмалевый оттенок HT, что в последующем подчеркнет контуры дентина (рис. 13). Эмалевыми оттенками моделируются индивидуальные особенности зуба: контуры реставрации и режущий край, включая небольшую мезиальную выемку. Кроме того, формируются неглубокие вертикальные борозды на вестибулярной поверхности (рис. 14).

Затем воспроизводят пятно гипоминерализации. С этой целью на эмалевый слой вестибулярной поверхности реставрации наносятся специальные оттенки дополнительных красок. Форма пятна определяется в соответствии с симметричным резцом (рис. 15).

Все поверхности реставрации покрываются прозрачным оттенком композита HT, с воспроизведением типа прозрачности 11 зуба: прозрачный режущий край и углы.

Сразу после изготовления эстетической конструкции осуществляется ее обработка: удаляется поверхностный гибридный слой, контурируется рельеф, выверяются окклюзионные контакты с зубами антагонистами. Полирование проводится дисками без значительного давления на поверхность реставрации, в направлении от экватора в сторону режущего края. Для достижения блеска применяются полировочные головки, содержащие в качестве абразива мелкодисперсный порошок оксида алюминия, используются губки и полировочные пасты (рис. 16).

Отделка проксимальных поверхностей осуществляется штрипсами — полосками на металлической или пластиковой основе с разной степенью зернистости нанесенного на них абразивного материала (рис. 17).

Завершающим этапом лечения является обработка эмали, окружающей реставрацию, фторсодержащим препаратом.

ЛИТЕРАТУРА

1. *Луцкая И.К.* Основы эстетической стоматологии. / И.К. Луцкая. — Мн.: Соврем. школа, 2005. — 332 с.

2. Критерии оценки эстетических реставраций: инструкция по применению № 078-0906: утв. МЗ Республики Беларусь 26.06.2007 г. / И.К. Луцкая, Н.В. Новак, Т.А. Запашник, В.П. Кавецкий // Современные методы диагностики, лечения и профилактики заболеваний: сб. инструкт.-метод. док. — Минск: РНМБ, 2007. — Т. 5. — Вып. 8. — С. 75–79.

3. *Николаев А.И.* Физико-механические свойства современных пломбировочных материалов: значение для практической стоматологии. III. Сухой блеск и прочность композитов / А.И. Николаев, Л.М. Цепов, П.Г. Адамов // Маэстро стоматологии. — 2003. — № 3. — С. 28–32.

4. *Убасси Г.* Форма и цвет. — М.: Квинтэссенция, 2000. — 231 с.

Поступила 31.01.2018.

НОВЫЕ КНИГИ

РОТАЦИОННЫЕ СИСТЕМЫ В СТОМАТОЛОГИИ

Полонейчик Н.М.
- Издательства:
- Новое знание (Минск)
- ВСИ «Медицина» (Киев)
- К-во страниц: 177 с., илл.
- Год издания: 2017

В справочнике представлены история разработки, основные технические характеристики, назначение и правила эксплуатации ротационных систем, применяемых в стоматологии для препарирования зубов и для обработки конструкционных и пломбировочных материалов. Подробно рассматриваются области применения, порядок эксплуатации и уход за элементами ротационных систем.

Предназначен для врачей-стоматологов, студентов стоматологических факультетов, зубных техников и учащихся зуботехнических отделений.