ЭСТЕТИЧЕСКИЕ, БИОМЕХАНИЧЕСКИЕ И ТЕХНОЛОГИЧЕСКИЕ АСПЕКТЫ ВОССТАНОВЛЕНИЯ КОРОНКОВОЙ ЧАСТИ ЭНДОДОНТИЧЕСКИ ЛЕЧЕНЫХ ЗУБОВ

Николаев А.И., профессор, доктор медицинских наук, заведующий кафедрой терапевтической стоматологии Смоленского государственного медицинского университета, председатель секции «Эстетическая стоматология» Стоматологической ассоциации России (СтАР)

Романов А.М., кандидат медицинских наук, главный врач стоматологической клиники «Импламед» (г. Москва)

Нестерова М.М., кандидат медицинских наук, доцент кафедры терапевтической стоматологии Смоленского государственного медицинского университета

Левченкова Н.С., доцент, кандидат медицинских наук, доцент кафедры терапевтической стоматологии Смоленского государственного медицинского университета

Резюме. Обсуждаются эстетические, биомеханические и технологические аспекты восстановления коронковой части эндодонтически леченых зубов. Обоснована целесообразность и эффективность создания культи зуба на основе армированной стекловолоконным штифтом адгезивной композитной вкладки, изготовленной прямым методом. Рассмотрены критерии выбора материалов для восстановления коронковой части эндодонтически леченых зубов, приведены клинические примеры.

Ключевые слова: восстановление эндодонтически леченых зубов, стекловолоконные внутриканальные штифты, биомеханические характеристики, наборы стекловолоконных штифтов

Aesthetic, biomechanical and technological aspects of post-endodontic restoration of the crown part of the teeth

Abstract. We discuss the aesthetic, biomechanical and technological aspects of post-endodontic restoration of the crown part of the teeth. The expediency and effectiveness of creating a tooth crown part based on a fiberglass-reinforced adhesive composite inlay made by a direct method is substantiated. The criteria for selecting materials for the post-endodontic restoration are considered, and clinical examples are given.

Key words: post-endodontic restoration, fiber post, biomechanical properties, fiber-reinforced composite post systems

Несмотря на развитие и повышение технологического уровня практической стоматологии, совершенствование методов профилактики и лечения заболеваний твердых тканей зубов, эндодонтическое лечение по-прежнему остается достаточно распространенной стоматологической манипуляцией. При этом, после проведения эндодонтического лечения встает вопрос о выборе метода восстановления коронковой части зуба (постэндодонтической реставрации), о фиксации ее к тканям зуба, о целесообразности применения той или иной внутрикорневой конструкции.

Следует констатировать, что до настоящего времени единого мнения о наиболее эффективном способе решения данной задачи не выработано: одни стоматологи предпочитают изготовление литой штифтово-культевой вкладки и искусственной коронки, другие - проведение прямой реставрации в сочетании с внутриканальным штифтом, третьи выполняют адгезивное восстановление коронковой части зуба, ограничиваясь введением в устье корневого канала композитного материала на глубину около 2 мм [1, 4, 6, 10, 16].

По нашему мнению, *выбор метода восстановления коронковой части эндодонтически леченого зуба должен определяться задачей обеспечения как можно более длительного «срока службы» как реставрации, так и самого восстановленного зуба*. Причем, учитывая тот факт, что коронка, вкладка или прямая композитная реставрация со временем (через 5-10 лет), как правило, подлежат замене, а эндодонтическое лечение и восстановление культи зуба, в идеале, должны быть проведены только один раз, но на весь период существования зуба (десятилетия), на первый план в данном случае выходит именно долговечность таких восстановлений [2, 7, 9, 11].

Анализ и обобщение научных данных и практического опыта позволяют сделать вывод, что на современном уровне развития технологий стоматологического лечения *оптимальным вариантом восстановления коронковой части эндодонтически леченых зубов является создание культи зуба на основе* ***армированной стекловолоконным штифтом адгезивной композитной вкладки, изготовленной прямым методом****,* с последующим восстановлением коронковой части зуба либо несъемной ортопедической конструкцией (коронкой, вкладкой), либо с выполнением прямой композитной реставрации, предусматривающими восстановление анатомической формы, эстетических характеристик и функциональной ценности зуба [1, 3, 5, 13, 14].

Композитная вкладка, армированная стекловолоконным штифтом, в сочетании с композитным материалом для фиксации и для восстановления культи зуба позволяет успешно и комплексно решить перечисленные выше задачи [3, 4, 6, 8, 9, 12].

Во-первых, такое восстановление однородно с точки зрения физико-механических свойств и, в отличие от металлических внутриканальных штифтов (рис. 1), обеспечивает оптимальное соответствие физико-механических свойств реставрационной конструкции биомеханическим характеристикам тканей восстанавливаемого зуба, сводит к минимуму вероятность возникновения межфазных дефектов, трещин и переломов корней зубов; такие реставрации опираются не только на стенки пост-канала, но и на всю поверхность соприкосновения с твердыми тканями зуба, что обеспечивает равномерное распределение нагрузок, «гашение» стрессовых механических воздействий (рис. 2), предупреждая, таким образом, трещины и переломы корней зубов [13, 15, 16].

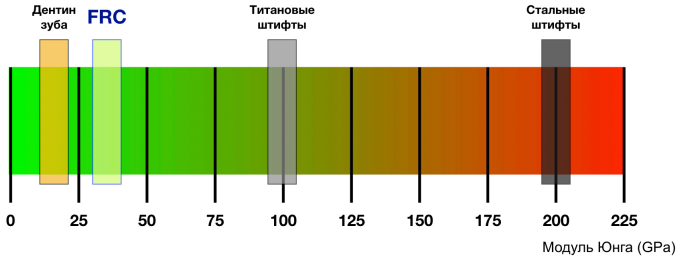

Рис. 1. Значение модуля упругости - модуля Юнга - стекловолоконных штифтов (fiber-reinforced composite posts / FRC posts) в наибольшей степени соответствует модулю упругости дентина естественных зубов (схема).

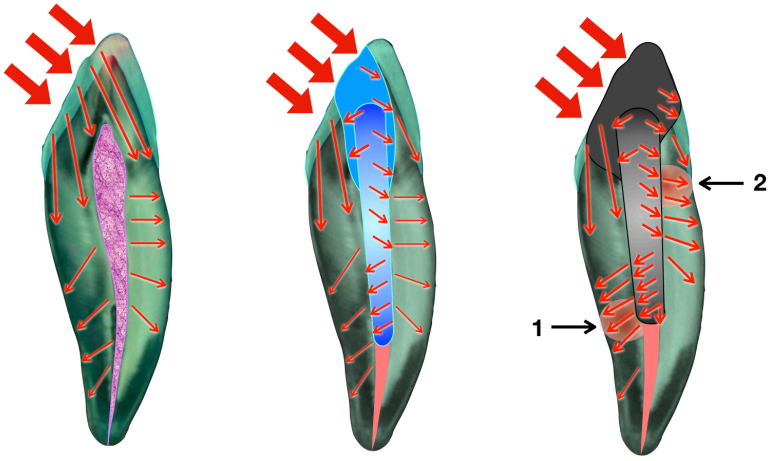

а б в

Рис. 2. Особенности распределения напряжений внутри зубов в зависимости от состояния зуба и способа восстановления его коронковой части (схема):

а - в интактном витальном зубе происходит равномерное, физиологичное распределение напряжений без повреждения твердых тканей зуба и тканей пародонта;

б - в эндодонтически леченом зубе, восстановленном с применением армированной стекловолоконным штифтом адгезивной композитной вкладки, изготовленной прямым методом, происходит равномерное, физиологичное распределение напряжений и частичное «гашение» стрессовых механических воздействий без повреждения твердых тканей зуба и тканей пародонта;

в - при восстановлении эндодонтически леченых зубов с применением металлических анкерных штифтов и литых штифтово-культевых вкладок в твердых тканях зубов возникают локальные участки напряжения, которые могут привести к возникновению трещин и переломов дентина и эмали: на уровне вершины внутрикорневого штифта (1) и в области шейки зуба (2).

Во-вторых, возможность подбора готового стекловолоконного штифта необходимой толщины позволяет ограничить до минимума иссечение дентина корневой части зуба при создании пост-канала [10]. В то время, как толщина металлического внутриканального штифта зачастую диктуется технологическим возможностями зуботехнической лаборатории и мануальными навыками стоматолога-ортопеда, которые, как правило, владеют приемами работы в корневых каналах зубов хуже, чем врачи-эндодонтисты и стоматологи-терапевты.

В-третьих, использование стекловолоконных штифтов в сочетании с композитным материалом для фиксации и для восстановления культи зуба позволяет обеспечить адгезивное соединение реставрационной конструкции с тканями зуба, добиться точного соответствия формы вкладки конфигурации пост-канала и дефекта коронковой части зуба [14], даже при минимальном эндодонтическом доступе, в случае щелевидной или овальной формы устьев корневых каналов зуба, что обеспечивает надежную фиксацию реставрации в отдаленные сроки (рис. 3, а), после деградации гибридного слоя, в отличие от адгезивного, бесштифтового восстановления, когда устье корневого канала после адгезивной подготовки примерно на 2 мм заполняют текучим композитом, как правило, Flowable bulk-fill (рис. 3, б);

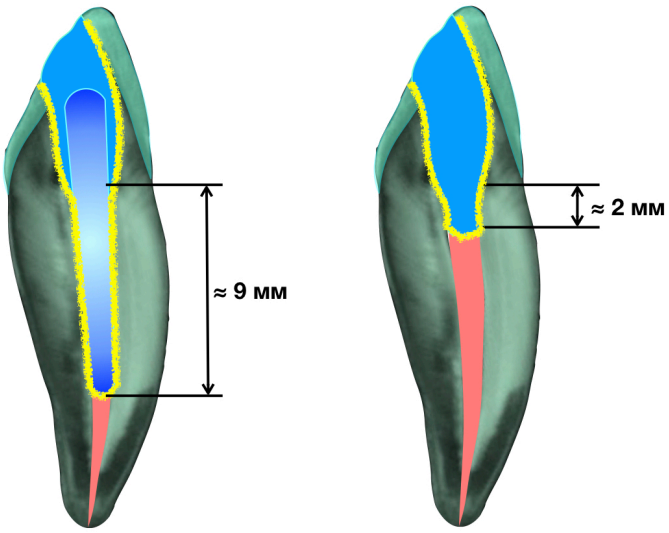

а б

Рис. 3. За счет большей площади соприкосновения с тканями зуба (линия желтого цвета), после деградации гибридного слоя механическая фиксация армированной стекловолоконным штифтом адгезивной композитной вкладки, изготовленной прямым методом (а), значительно превосходит аналогичную характеристику бесштифтового адгезивного восстановления (б) (схема).

В-четвертых, применение комплексных наборов (*Logic Set*), включающих все необходимые материалы и аксессуары для создания и калибровки пост-канала, адгезивной подготовки, фиксации внутриканальных штифтов и формирования

культи зуба позволяет сделать восстановление коронковой части эндодонтически леченого зуба простым с технологической точки зрения, эффективным и долговечным, снизить временные и материальные затраты.

Одним из наиболее удачных комплектов для восстановления коронковой части эндодонтически леченых зубов, по нашему мнению, является набор ***Rebilda Post System*** компании *VOCO* (Германия) (рис. 4). Как показывает наш клинический опыт [3], данная система имеет ряд преимуществ, важных с точки зрения практического врача-стоматолога. Основные технолоические этапы восстановления коронковой части эндодонтически леченых зубов методом прямого изготовления армированной стекловолоконным штифтом адгезивной композитной вкладки с применением данной системы отражены в представленном ниже клиническом примере.

Рис. 4. Комплексный набор для восстановления коронковой части эндодонтически леченых зубов *Rebilda Post System* (*VOCO*).

Клинический пример.

Пациент К., 56 лет, обратился в стоматологическую клинику с целью проведения протезирования. Было принято решение провести ортопедическое лечение с изготовлением мостовидных металлокерамических протезов и съемных протезов с опорой на аттачмены. С целью подготовки к ортопедическому лечению, учитывая состояние опорных зубов, по согласованию с пациентом было рекомендовано «депульпирование» зубов 13, 12, 11, 21, 22, 23, 34, 33, 32, 41, 42, 43, 44, и 45. После эндодонтического лечения полости эндодонтического доступа были герметично закрыты временными пломбами из светоотверждаемого материала *Clip* (Voco) (рис. 5).

Рис. 5. В полости эндодонтического доступа в зубах 13, 12, 11, 21, 22, 23, 34, 33, 32, 41, 42, 43, 44, и 45 наложены временные пломбы из светоотверждаемого материала *Clip (Voco)*.

В последующие посещения проведено восстановление культей зубов с помощью армированных стекловолоконным штифтом адгезивных композитных вкладок, изготовленных прямым методом с использованием набора *Rebilda Post System* (VOCO). После изоляции рабочей области (рис. 6) удалены временные пломбы (рис. 7), с помощью дрилей Peeso-ример №1 и калибровочные дрили (ø1,0мм, ø1,2мм, ø1,5мм и ø2,0мм) с учетом ширины просвета корневых каналов и толщины стенок корней зубов подготовлены пост каналы (рис. 8) и припасованы стекловолоконные штифты *Rebilda Post* (рис. 9). Адгезивная подготовка проведена с использованием самопротравливающего адгезива двойного отверждения *Futura Bond U* в сочетании со специальными аппликаторами *Endo Tim* (рис. 10). Проведены одномоментная фиксация штифтов и восстановление культей зубов с использованием композитного материала двойного отверждения *Rebilda DC* голубого цвета (рис. 11). Проведено контурирование реставраций (рис. 12).

Рис. 6. Изоляция рабочей области с использованием коффердама.

Рис. 7. Вид зубов 34, 33, 32, 41, 42, 43, 44, и 45 после удаления временных пломб.

Рис. 8. Подготовленные пост-каналы.

Рис. 9. Припасовка стекловолоконных штифтов.

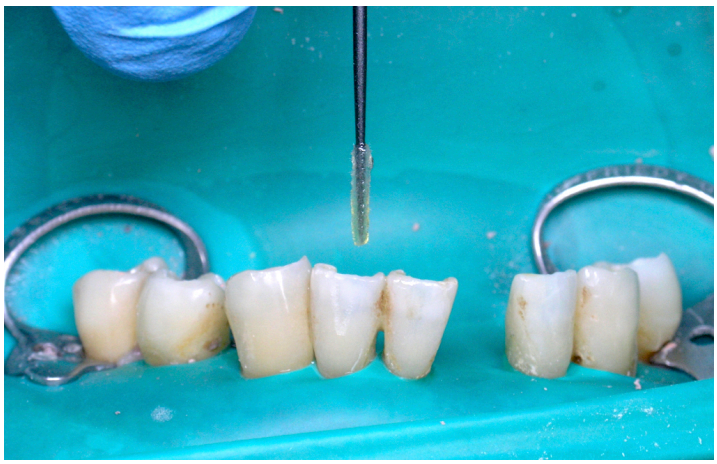

Рис. 10. Внесение в пост-канал адгезива с помощью аппликатора *Endo Tim.*

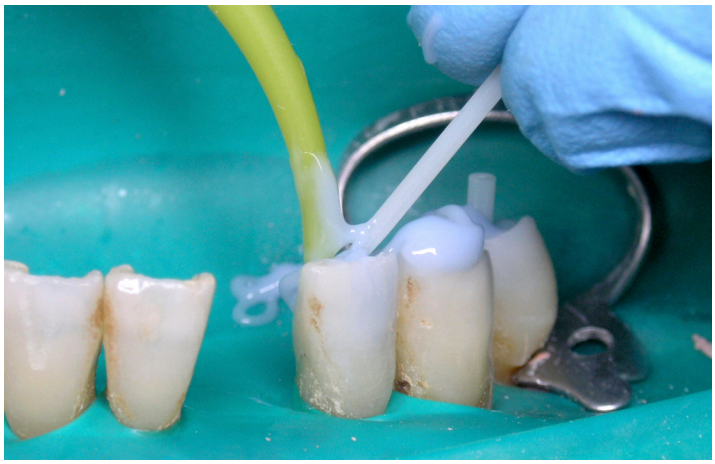

Рис. 11. Одномоментная фиксация стекловолоконных штифтов и восстановление культей зубов с использованием композитного материала двойного отверждения *Rebilda DC Blue*.

Рис. 12. Вид зубов после 34, 33, 32, 41, 42, 43, 44, и 45 контурирования реставраций.

Контрольный осмотр пациента после препарирования опорных зубов под металлокерамические коронки продемонстрировал недостаточность оставшихся твердых тканей коронковой части зубов для фиксации бесштифтовых

постэндодонтических реставраций (рис. 13) и подтвердил обоснованность выбранной тактики подготовки пациента к ортопедическому лечению.

Рис. 13. Вид передних зубов пациента после препарирования под металлокерамические коронки: недостаточность твердых тканей коронковой части зубов для фиксации бесштифтовых постэндодонтических реставраций.

Таким образом, наиболее обоснованным с биомеханической точки зрения, технологичным и долговечным, по нашему мнению, является восстановление коронковой части эндодонтически леченых зубов путем создания культи зуба на основе армированной стекловолоконным штифтом адгезивной композитной вкладки, изготовленной прямым методом, с применением комплексных наборов, включающих все необходимые материалы и аксессуары для создания и калибровки пост-канала, адгезивной подготовки, фиксации внутриканальных штифтов и формирования культи зуба. Как нам представляется, целесообразность широкого клинического применения бесштифтового адгезивного восстановления при сильно разрушенной коронковой части зуба требует дополнительного изучения.

СПИСОК ИСПОЛЬЗОВАННОЙ ЛИТЕРАТУРЫ

1. Кукушкин В.Л., Никулина В.Ю., Кукушкина Е.А. О постэндодонтической реставрации зубов. Эндодонтия Today. 2011. № 4. С. 61-62.
   Kukushkin V.L., Nikulina V.Ju., Kukushkina E.A. O postjendodonticheskoj restavracii zubov. Jendodontija Today. 2011. № 4. S. 61-62.
2. Лобовкина Л.А., Райнаули Л.В., Николаев А.И., Романов А.М. Внутриканальные штифты: мифы и реальность. Современная стоматология. 2012. № 1 (60). С. 2-5.
   Lobovkina L.A., Raynauli L.V., Nikolaev A.I., Romanov A.M. Vnutrikanalnyie shtiftyi: mifyi i realnost. Sovremennaya stomatologiya. 2012. # 1 (60). S. 2-5
3. Николаев А.И., Лобовкина Л.А., Рогацкин Д.А., Николаев Д.А. Медико-технологический алгоритм восстановления эндодонтически леченых зубов с использованием внутриканальных штифтов – постов. Новое в стоматологии. – 2009. – № 4 (160). – С. 85-94.
   Nikolaev A.I., Lobovkina L.A., Rogatskin D.A., Nikolaev D.A. Mediko-tehnologicheskiy algoritm vosstanovleniya endodonticheski lechenyih zubov s ispolzovaniem vnutrikanalnyih shtiftov – postov. Novoe v stomatologii. – 2009. – # 4 (160). – S. 85-94.

4. Николаев А.И., Цепов Л.М. Практическая терапевтическая стоматология. Учебное пособие для системы послевузовского профессионального образования врачей стоматологов. Изд. 6-е, перераб. и доп. Москва, 2007. - 928 с.
Nikolaev A.I., Tsepov L.M. Prakticheskaya terapevticheskaya stomatologiya. Uchebnoe posobie dlya sistemyi poslevuzovskogo professionalnogo obrazovaniya vrachey stomatologov. Izd. 6-e, pererab. i dop. Moskva, 2007. - 928 s.
5. Шидловский М.С., Савичук А.А. Влияние конструкции и материала внутриканальных штифтов на механические характеристики восстановленных резцов нижней челюсти. Вісник СевНТУ. 2013. № 137. С. 156-162.
Shidlovskiy M.S., Savichuk A.A. Vliyanie konstruktsii i materiala vnutrikanalnyih shtiftov na mehanicheskie harakteristiki vosstanovlennyih reztsov nizhney chelyusti. Visnik SevNTU. 2013. # 137. S. 156-162.
6. Dietschi D, Duc O, Krejci I, Sadan A. Biomechanical considerations for the restoration of endodontically treated teeth: a systematic review of the literature - Part 1. Composition and micro- and macrostructure alterations. Quintessence Int. 2007 Oct;38(9):733–743.
7. Ferrari M, Cagidiaco MC, Goracci C, Vichi A, Mason PN, Radovic I, Tay F. Long-term retrospective study of the clinical performance of fiber post. Am J Dent. 2007; 20(5): 287–291.
8. Ferrari M, Mannocci F, Vichi A, Cagidiaco MC, Mjör IA. Bonding to root canal: structural characteristics of the substrate. Am J Dent. 2000 Oct;13(5):255–260.
9. Migliau G., Piccoli L., Di Carlo S., Pompa G., Beshara L.K., Marco Dolci M. Comparison between three glass fiber post cementation techniques // Ann Stomatol (Roma). 2017 Jan-Mar; 8(1): 29–33.
10. Moosavi H, Afshari S, Manari F. Fracture resistance of endodontically treated teeth with different direct corono-radicular restoration methods. J Clin Exp Dent. 2017 Mar 1;9(3): e454-e459. doi: 10.4317/jced.53160. eCollection 2017 Mar.
11. Naumann M, Sterzenbach G, Dietrich T, Bitter K, Frankenberger R, von Stein-Lausnitz M. Dentin-like versus Rigid Endodontic Post: 11-year Randomized Controlled Pilot Trial on No-wall to 2-wall Defects. J Endod. 2017 Nov; 43(11): 1770-1775.
12. Panitiwat P, Salimee P. Effect of different composite core materials on fracture resistance of endodontically treated teeth restored with FRC posts. J Appl Oral Sci. 2017 Mar-Apr; 25(2): 203-210.
13. Rodrigues MP, Soares PBF, Valdivia ADCM, Pessoa RS, Veríssimo C, Versluis A, Soares CJ. Patient-specific Finite Element Analysis of Fiber Post and Ferrule Design. J Endod. 2017 Sep; 43(9): 1539-1544.
14. Terry DA, Triolo PT Jr, Swift EJ Jr. Fabrication of direct fiber-reinforced posts: a structural design concept. J Esthet Restor Dent. 2001; 13(4): 228-40.
15. Vadavadagi SV, Dhananjaya KM, Yadahalli RP, Lahari M, Shetty SR, Bhavana BL. Comparison of Different Post Systems for Fracture Resistance: An in vitro Study. J Contemp Dent Pract. 2017 Mar 1; 18(3): 205-208.
16. Verri FR, Okumura MHT, Lemos CAA, Almeida DAF, de Souza Batista VE, Cruz RS, Oliveira HFF, Pellizzer EP. Three-dimensional finite element analysis of glass fiber and cast metal posts with different alloys for reconstruction of teeth without ferrule. J Med Eng Technol. 2017 Nov; 41(8): 644-651.

Федеральное государственное бюджетное образовательное учреждение высшего образования
«Смоленский государственный медицинский университет»
Министерства здравоохранения Российской Федерации,
Кафедра терапевтической стоматологии
214019, Россия, Смоленская область, г. Смоленск, ул. Крупской, д. 28.
Тел. +7 910 788 50 88
E-mail: anicolaev@inbox.ru

Поступила 19 февраля 2018 года.