Obturations de molaires et prémolaires avec des composites « bulk fill » après couverture indirecte

de Dr. Tomislav Skrinjaric

Introduction

- **Résumé**

Le cas présent décrit le remplacement d'une obturation en verre ionomère temporaire étendue par un matériau composite « bulk fill » (x-tra fil, VOCO) sur la dent 47. L'obturation temporaire en verre ionomère (Ionostar Plus, VOCO) avait été posée lors d'une séance préalable après une couverture indirecte réalisée avec Calcimol LC (VOCO) et après la pose d'un fond de cavité composite verre ionomère (Ionoseal, VOCO). L'emploi de x-tra fil a permis de raccourcir le traitement et, en même temps, de restaurer les qualités esthétiques et fonctionnelles de la dent.

Description du cas

Anamnèse

- **Raison du rendez-vous chez le chirurgien-dentiste**

Une patiente de 21 ans s'est présentée à la clinique dentaire avec des douleurs récurrentes dans la mandibule droite. Elle se plaignait d'une vieille obturation inesthétique dans cette zone.

- **Antécédents généraux et particuliers**

Les antécédents médicaux généraux ne présentaient aucune particularité ni maladie significative. La patiente a dit par ailleurs souffrir de douleurs récurrentes dans la partie postérieure de la mandibule droite, alors qu'elle n'avait jamais mal dans cette région auparavant.

- **Attentes de la patiente**

La patiente voulait « être débarrassée des douleurs et avoir une solution plus esthétique que l'obturation actuelle ».

Observations et diagnostic

- **Observations cliniques et instrumentales**

Les examens extra-buccaux et intra-buccaux n'ont révélé aucune anomalie. Le diagnostic radiologique a mis en évidence une tache plus claire côté basal en-dessous de l'obturation dans la dent 47, indiquant une lésion carieuse avancée, progressant jusqu'au toit de la chambre pulpaire. Le résultat du test de vitalité sur la dent 47 avec un vaporisateur frigorigène au CO_2 n'était que faiblement positif.

- **Diagnostic**

Lésion carieuse avancée cachée en profondeur dans la dent 47.

Traitement

- **Planification du traitement**

Les auteurs voulaient pouvoir sauvegarder dans la mesure du possible la vitalité de la dent et ont donc adopté une démarche conservatrice. Plus une carie est profonde et plus il faut poser de couches sous l'obturation définitive pour protéger la pulpe.
Il s'agissait dans un premier temps d'éliminer la carie profonde et de réaliser une couverture indirecte avec un produit à base d'hydroxyde de calcium. Cette dernière devait ensuite être scellée, puis recouverte provisoirement de ciment verre ionomère. Cette approche permet de stopper la carie et de protéger la pulpe, mais aussi de favoriser la formation de dentine tertiaire. La durée de séjour de l'obturation temporaire a été fixée à une période de 4 à 8 semaines. Au cas où la démarche conservatrice devait dans l'intervalle se révéler être une tentative infructueuse, il serait possible d'envisager une restauration endodontique.

- **Ordre chronologique des étapes de traitement**
  Les opérations suivantes ont été réalisées successivement :

  Étape 1 : Sauvegarde de la vitalité de la dent 47
  - Anesthésie buccale par infiltration en dessous de la dent 47 avec point de ponction vestibulaire et anesthésie tronculaire du nerf alvéolaire inférieur droit;
  - Élimination de la carie sur la dent 47;
  - Couverture indirecte avec de l'hydroxyde de calcium (Calcimol LC, VOCO);
  - Pose d'un fond de cavité en composite verre ionomère (Ionoseal, VOCO);
  - Pose d'une obturation temporaire étendue en ciment verre ionomère (Ionostar Plus, VOCO);
  - Observation pendant 4 à 8 semaines pour détecter à temps d'éventuels signes d'échec.

  Étape 2 : Traitement de la dent 47 avec une restauration directe
  - Isolation et mise à sec du site, indispensable pour une tenue à long terme de la restauration directe qui sera fixée par adhésif;
  - Retrait de l'obturation temporaire en ciment verre ionomère posée 8 semaines auparavant;
  - Application d'un système adhésif universel bi-polymérisant (Futurabond U, VOCO);
  - Pose d'une obturation avec composite « bulk fill » photopolymérisable pour molaires et prémolaires (x-tra fil, VOCO);
  - Dégrossissage et polissage de l'obturation de la dent 47.

Résultats

- **Étape 2 : Comparaison de la situation avant-après**
  Le résultat prouve incontestablement l'amélioration des aspects esthétique et fonctionnel obtenue avec le remplacement de l'obturation temporaire insuffisante avant le début du traitement par une obturation définitive en composite « bulk fill ».

Discussion

- **Raisons ayant mené aux choix thérapeutiques**
  L'objectif thérapeutique principal était d'éviter un traitement endodontique qui aurait eu un impact fâcheux sur la durée totale du traitement et sur la sauvegarde à long terme de la dent 47. Les traitements endodontiques peuvent par ailleurs échouer et avoir également des répercussions défavorables sur les durées et les coûts des soins. Les restaurations indirectes aussi sont beaucoup plus complexes. La décision d'opter pour une couverture indirecte repose sur les expériences et l'expertise des auteurs dans le secteur de la pédodontie. La carie dentaire est ici le problème de santé buccale le plus courant chez les jeunes et peut être bien traitée avec une couverture indirecte à condition d'être prise à temps. Il est essentiel, pour pouvoir préserver l'intégrité de la rangée de dents pendant l'enfance, de sauvegarder des dents de lait vitales dans les rangées. Cette approche tend en même temps à l'édification physiologique de l'apex radiculaire des dents définitives qui se trouvent en dessous, donc à une apexogénèse, ainsi qu'à leur percée plus tard, puis à leur position ultérieure à l'intérieur de la rangée. Le traitement de lésions carieuses profondes nécessite généralement une anesthésie locale, ce qui pose un gros problème justement avec les patients très jeunes. C'est pourquoi la pédodontie doit être considérée comme une approche conservatrice précoce et devrait, par conséquent, être choisie de préférence aux méthodes invasives pour le traitement de lésions carieuses. Dans ce contexte, la couverture indirecte de dents de lait atteintes de carie profonde est une approche mini-invasive reposant sur l'application d'un produit médical adéquat sur les zones de dentine touchées. Le traitement favorise le processus de cicatrisation dentinaire et contribue à protéger la vitalité des dents. Le traitement de caries profondes se révèle donc aussi être moins chronophage et moins laborieux.

  L'élimination complète de la dentine contaminée met à profit le potentiel de régénération d'une dent vitale. C'est pourquoi la couverture indirecte destinée à préserver la vitalité de la dent est préférable à un traitement endodontique. Le nouveau paradigme de la couverture indirecte vise à sauvegarder intentionnellement

la dentine contaminée proche de la pulpe afin d'éviter absolument de dénuder cette dernière. Contrairement à ce que l'on croyait autrefois, cette méthode favorise la régénération dentinaire, la plupart des bactéries étant en même temps éliminées [1]. Dans le cas présent, les matériaux utilisés pour la couverture indirecte possèdent un pH alcalin et des propriétés biocompatibles. Il en résulte une reminéralisation dentinaire et, ainsi, un effet odontologique favorable dans la pulpe. L'utilisateur devrait, lorsqu'il réalise une couverture indirecte pour soigner une carie profonde, veiller à une élimination incomplète de la dentine, l'objectif primaire n'étant pas ici l'élimination totale de la dentine infectée, mais la sauvegarde d'une épaisseur de couche minimale de dentine résiduelle afin de conserver le toit de la chambre pulpaire. Les modes d'action des matériaux utilisés pour une couverture indirecte aident à éviter un traitement ultérieur de réentrée pour éliminer la carie restante. La progression de la carie est stoppée dans ce cas simplement par la réduction du nombre de bactéries.

La couverture indirecte est recommandée aussi bien pour les dents définitives que pour les dents de lait, en l'absence toutefois d'indices ou de symptômes traduisant une atteinte pulpaire. La couche de dentine carieuse la plus profonde et proche de la pulpe de la dent 47 a été recouverte, dans le cas présent, d'un matériau biocompatible qui est associé à un taux de survie élevé des dents dans le cadre de l'application décrite ici [2].

Une bonne isolation entre le fond de la cavité et une restauration réduit le risque de traversée cliniquement détectable de facteurs de stress biologiques, chimiques ou physiques tels que, par exemple, micro-organismes, liquides, molécules, ions ou variations de température. Si, dans le cas du traitement d'une carie profonde, on cherche à obtenir une obturation efficace et imperméable aux bactéries, l'application d'un fond de cavité en verre ionomère modifié par adjonction de résine (Ionoseal, VOCO) convient parfaitement, car il protège en outre la pulpe. C'est pourquoi les auteurs ont, dans le cas présent, commencé par appliquer une couche suffisamment épaisse de verre ionomère modifié par adjonction de résine (Ionoseal, VOCO) sur le fond de la cavité. De cette façon, un composite verre ionomère ne sert pas seulement de fond de cavité, mais il apporte aussi un scellement protégeant des microfuites et ainsi des liaisons avec l'environnement intra-buccal [3 à 5].

Il convient de remarquer, pour compléter, que, au contraire, la couverture indirecte de dents de lait a pour but d'éviter une pulpectomie et de conserver ainsi la vitalité de la dent. [6]

Dans le cas idéal, le produit utilisé pour la couverture devrait aussi être en mesure d'éliminer les bactéries restantes et de stimuler la formation de dentine réparatrice, contribuant à sauvegarder la vitalité de la dent et donc la pulpe. Il devrait de plus être radio-opaque et apporter une imperméabilité maximale aux bactéries. [7]

Pour les molaires de lait dans lesquelles la dentine proche de la pulpe est contaminée par une carie profonde, des études montrent, après une comparaison clinique et radiographique, qu'il n'existe pas de différence significative dans les taux de réussite avec applications locales de produits à base d'hydroxyde de calcium et les antibiotiques utilisés pour le traitement indirect de la pulpe et de la dentine touchée. [8]

Bien que les ciments dentaires à base d'hydroxyde de calcium aient été pendant des dizaines d'années la référence absolue, quelques nouveaux matériaux dentaires révolutionnent depuis peu le traitement indirect de la pulpe dentaire. Ainsi, *l'agrégat minéral de trioxyde* (MTA) et les *céramiques bioactives* comme « Biodentine » (Septodont) gagnent considérablement en parts de marché.

Le MTA est un ciment dentaire à base de silicates de calcium qui a été présenté pour la première fois par l'endodontologue Mahmoud Torabinejad : comparé à l'hydroxyde de calcium, le MTA s'attaque à l'inflammation de la pulpe, favorisant ainsi efficacement la for mation précoce d'une barrière de substance dentaire dure entre la cavité et la pulpe. [9]

Dans un étude de Farsi et al. datant de 2006, le taux de réussite clinique et radiographie du MTA était de 93 % à 24 mois. [10]

Une étude randomisée contrôlée réalisée par Mathur et al. a comparé les différents produits de couverture indirecte après les avoir appliqués sur 109 dents définitives chez 94 enfants âgés de 7 à 12 ans. Les dents ont été traitées avec du MTA, du ciment verre ionomère (type VII) et de l'hydroxyde de calcium (pâte durcissante). Selon les directives cliniques et radiographies élaborées par l'American Academy of Pediatric Dentistry, le taux de réussite d'un traitement de carie profonde avec du MTA était de 100 %, avec du ciment verre ionomère de 97 % et avec de l'hydroxyde de calcium de 93,5 %. On peut donc en déduire que les trois matériaux conviennent de façon à peu près comparable à l'application pour une couverture indirecte. [11]

La *biocéramique dentaire à base de silicate tricalcique* « Biodentine » est un nouveau ciment dentaire à base de silicates de calcium mis au point par Septodont pour, entre autres, améliorer les propriétés de manipulation du MTA et raccourcir le temps de durcissement relativement long. [12]

Rangel et al. ont comparé ces matériaux de substitution dentinaire en 2007 sur 160 dents de lait avec l'application d'hydroxyde de calcium et ont obtenu des taux de réussite clinique et radiographique combinés respectifs de 98,3 % et de 95 %. Dans le bras Biodentine, une dent avec douleurs spontanées, mobilité, gonflement, abcès, radiotransparence de la racine et résorption radiculaire a été traitée avec ce produit. Dans le bras hydroxyde de calcium, 3 traitements ont échoué pour les mêmes raisons. Tous les échecs ont été constatés après le suivi de 6 à 12 mois. [12]

- **Indications des produits VOCO utilisés**
  Ionoseal est un verre ionomère modifié par adjonction de résine et présente donc une force de cohésion supérieure à celle de ciments verre ionomère conventionnels, ce qui réduit le risque de microfuites entre la paroi cavitaire et le matériau d'obturation la recouvrant et permet ainsi de prévenir le risque de caries secondaires. Une carie profonde dégradant la dent loin, les matériaux suivants ont été utilisés en supplément :
  – un système adhésif universel ne nécessitant pas d'étape supplémentaire pour le primer et pouvant en outre être utilisé aussi sur des dents hypersensibles et comme vernis protecteur (Futurabond U);
  – une restauration directe définitive aussi rapide que possible (x-tra fil).

- **Avantages particuliers des produits VOCO utilisés**
  L'unidose (*SingleDose*) sous blister rend l'application de l'adhésif simple, hygiénique et rapide en une seule étape de traitement et empêche ainsi en même temps l'évaporation du solvant se produisant généralement avec les systèmes prélevés dans des flacons. L'application de composite qui suit, rapide et aisée, avec un effet caméléon impressionnant, représentait un avantage essentiel qui a joué dans la décision des auteurs.

Conclusions

- **Satisfaction de la patiente**
  La patiente était très satisfaite du traitement et du résultat esthétique.

- **Raisons expliquant le résultat**
  Outre la supériorité de ses propriétés physiques, le composite « bulk fill » x-tra fil présente une excellente maniabilité et un effet caméléon très appréciable chez cette patiente grâce à l'emploi de la teinte universelle. L'emploi de ce matériau a emporté l'adhésion des auteurs et rempli tous les critères requis.

- **Conclusion ?**
  Les conditions exigées par les standards de désinfection ne cessent de croître. C'est pourquoi le système de prélèvement par unidose (*SingleDose*) de l'adhésif Futurabond U, à côté d'autres produits VOCO présentés également en doses uniques, apporte une réponse idéale en ces temps de pandémie, car il garantit des conditions d'asepsie, une grande efficacité, des résultats seyants et un bon rapport qualité / prix.

Dr. Tomislav Skrinjaric,
pédodentiste, chargé de cours
Elia Paljetak,
chirurgien-dentiste, pédodentiste

Université de Zagreb, Clinique dentaire
de l'École supérieure de médecine
Institut de médecine dentaire pédiatrique
et préventive Zagreb, Croatie

Contact : tomislav.skrinjaric@gmail.com

Bibliographie complémentaire

[1] **Nair M, Gurunathan D.** *Clinical and Radiographic Outcomes of Calcium Hydroxide vs Other Agents in Indirect Pulp Capping of Primary Teeth: A Systematic Review.* Int J Clin Pediatr Dent **2019**;12(5):437–444.

[2] **Ghoddusi J, Forghani M, et al.** New approaches in vital pulp therapy in permanent teeth. Iran Endod J **2014**;9(1):15.

[3] **Schröder U.** *Effects of calcium hydroxide-containing pulp-capping agents on pulp cell migration, proliferation, and differentiation.* J Dent Res **1985** Apr;64(4):541–548.

[4] **Watts A, Paterson RC.** *Cellular responses in the dental pulp: a review.* Int Endod J **1981** Gen 1;14(1):10–21.

[5] **Cox CF, Suzuki S.** *Re-evaluating pulp protection: calcium hydroxide liners vs. cohesive hybridization.* J Am Dent Assoc **1994** Lug 1;125(7):823–831.

[6] **Goldberg M, Kulkarni AB, et al.** *Dentin: Structure, Composition and Mineralization: The role of dentin ECM in dentin formation and mineralization.* Front Biosci (Elite Ed) **2011** Apr 26;3:711.

[7] **Casagrande L, Bento LW, et al.** *In vivo outcomes of indirect pulp treatment using a self-etching primer vs calcium hydroxide over the demineralized dentin in primary molars.* J Clin Pediatr Dent **2008** Dic 1;33(2):131–136 .

[8] **Trairatvorakul C, Sastararuji T.** *Indirect pulp treatment vs antibiotic sterilization of deep caries in mandibular primary molars.* Int J Paediatr Dent **2014** Gen 1;24(1):23–31.

[9] **Bogen G, Kim JS, et al.** *Direct pulp capping with mineral trioxide aggregate: an observational study.* J Am Dent Assoc **2008** Mar 31;139(3):305 –315.

[10] **Farsi N, Alamoudi N, et al.** *Clinical assessment of mineral trioxide aggregate (MTA) as direct pulp capping in young permanent teeth.* J Clin Pediatr Dent **2007**;31(2):72–76.

[11] **Mathur VP, Dhillon JK, et al.** *Evaluation of indirect pulp capping using three different materials: A randomized control trial using cone-beam computed tomography.* Indian J Dent Res **2016** Nov 1;27(6):623.

[12] **Garrocho-Rangel A, Quintana-Guevara K, et al.** *Bioactive tricalcium silicate-based dentin substitute as an indirect pulp capping material for primary teeth: a 12-month follow-up.* Pediatr Dent **2017**;39(5):377–382.

Cas clinique

III. 01 : Situation de départ, vue frontale (a) et ... occlusale (b) : obturation en verre ionomère insuffisante, dent 47.

III. 02 : Excavation de l'obturation en verre ionomère insuffisante.

III. 03 : Une fois l'obturation provisoire retirée, on voit apparaître le fond de cavité réalisé antérieurement avec Calcimol LC et Ionoseal (VOCO) et protégeant la pulpe. Il est recommandé, en raison du caractère adhésif du traitement, de poser une digue pour garantir un site sec et bien dégagé.

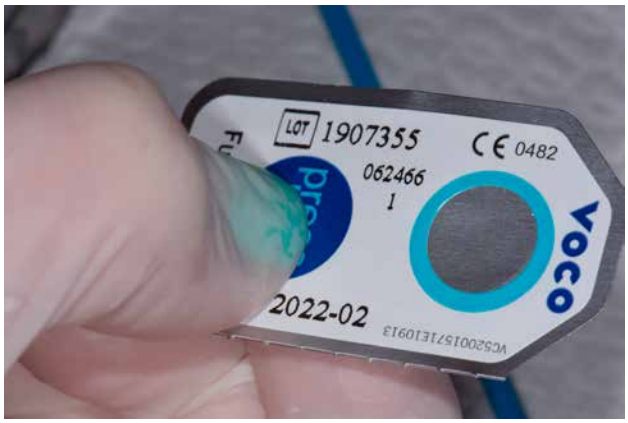

III. 04 : Le blister *SingleDose* doit être tenu entre le pouce et l'index. Le liquide contenu s'écoule dans la capsule de mélange et de prélèvement lorsque l'on appuie sur la zone marquée « press here ».

III. 05 : L'applicateur SingleTim contenu dans la livraison se place au centre de l'anneau de couleur pour transpercer le film de la capsule de mélange et de prélèvement. Il faut mélanger soigneusement pour obtenir un mélange parfaitement homogène des deux liquides.

III. 06 : L'applicateur SingleTim permet de poser l'adhésif de façon homogène sur toutes les surfaces de la cavité et de masser pendant 20 secondes.

III. 07 : La couche adhésive est séchée à l'air sec et exempt d'huile pendant au moins 5 secondes pour enlever le solvant.

III. 08 : La couche adhésive est durcie avec un appareil de polymérisation courant pendant 10 secondes (lampe LED / à halogène avec une puissance lumineuse > 500 mW / cm²).

III. 09 : Le matériau « bulk fill » photopolymérisable x-tra fil (4 mm) est prélevé de la seringue à vis.

III. 10 : Le matériau « bulk fill » photopolymérisable x-tra fil (4 mm).

III. 11 : La cavité est remplie à l'aide de la technique par incréments de x-tra fil en teinte universelle.



III. 12 : Chaque couche est photopolymérisée pendant 10 secondes.

III. 13 : Obturation en x-tra fil avant dégrossisage.

III. 14 : Dégrossissage de l'obturation en composite.

III. 15 : Polissage de l'obturation en composite.

III. 16 : Résultat final : restauration terminée de la dent 47 avec x-tra fil.