Adhésifs universels : comme bon vous semble

Excellente force d'adhérence pour toutes les indications

Dr Ron Kaminer

Depuis 1955, année où le Dr Michael Buonocore avait révolutionné l'odontologie avec sa forme primitive mais novatrice de technique adhésive, les matériaux et techniques ont évolué de façon spectaculaire. Toutefois, lors d'une enquête récente effectuée auprès d'un groupe de chirurgiens-dentistes, je me suis aperçu que, malgré les améliorations des matériaux et des techniques, le groupe utilisait toujours différents matériaux et techniques pour arriver à un résultat similaire. Certains d'entre eux utilisent encore de l'acide phosphorique puis un adhésif, d'autres utilisent un primaire automordançant et un adhésif, et d'autres encore un flacon unique de primaire automordançant et d'adhésif. Les associations de primaire automordançant et d'adhésif présentent l'inconvénient d'offrir une force d'adhérence certes suffisante, mais toutefois réduite par rapport à un système de mordançage à l'acide phosphorique suivi d'un adhésif. C'est la raison pour laquelle nombre d'entre eux continuent d'appliquer de l'acide phosphorique avant d'utiliser un flacon unique de primaire automordançant et d'adhésif, afin d'améliorer le pouvoir adhésif. Ce procédé est approprié pour l'émail ; toutefois pour la dentine, l'application d'acide phosphorique à 37 % avant l'utilisation d'un primaire automordançant et d'un adhésif entraîne une réduction de l'adhérence et une hypersensibilité éventuelle. Ceci est dû au fait que l'acide phosphorique élimine davantage de minéral dentinaire que le volume pouvant être rempli par des monomères auto-adhésifs.

Une nouvelle génération de matériaux de bonding, les adhésifs universels, a été mise au point. Ils permettent aux chirurgiens-dentistes d'effectuer un mordançage total ou un automordançage sans problème d'hypersensibilité et de réduction de la force d'adhérence en cas d'application d'acide phosphorique sur la dentine. L'un de ces produits, Futurabond U (VOCO), combine simplicité d'utilisation et excellente force d'adhérence. Plusieurs propriétés distinguent Futurabond U de son prédécesseur Futurabond DC (VOCO). Futurabond U a un pH plus élevé que les systèmes d'automordançage traditionnels comme Futurabond DC. Ce pH plus élevé empêche le surmordançage de la dentine déjà mordancée avec la technique de mordançage total. Futurabond U contient un nouveau tensioactif améliorant sa mouillabilité, ce qui réduit la tension superficielle et améliore l'adhérence. Enfin, la composition chimique du monomère diffère de celle de son prédécesseur, amplifiant l'effet du nouveau produit de mordançage.

Futurabond U a gardé toutefois l'une des caractéristiques les plus pratiques de son prédécesseur : l'emballage. Futurabond U se distingue vraiment de tous les autres adhésifs sur le marché par son emballage sous film novateur, unique en son genre, en blister SingleDose. L'emballage sous film est constitué de deux capsules contenant chacune son propre composant. En appuyant sur un point précis de l'emballage, le produit passe d'une capsule à l'autre à l'intérieur, ce qui permet d'obtenir instantanément un mélange frais des composants. Pour la technique d'automordançage, on utilise maintenant une microbrosse pour transpercer le film et prélever le produit pour l'appliquer ensuite sur la dent. Ceci permet d'exclure toute évaporation de produit risquant de se produire lorsqu'on laisse un flacon ouvert ou que l'on dépose du produit dans un godet Dappen. Pour la technique de mordançage total, on applique de l'acide phosphorique à 37 % sur la dentine et l'émail en laissant agir pendant dix secondes, puis on rince et on applique ensuite Futurabond U. Le produit est massé avec la microbrosse pendant vingt secondes, soumis à un soufflage pendant cinq secondes puis photopolymérisé pendant dix secondes. La dent est désormais prête à recevoir la restauration.

Grâce à sa faible épaisseur de couche, Futurabond U est idéal pour les restaurations directes et indirectes. Sa composition chimique permet également de l'utiliser avec tous les produits bi-polymérisants ou autodurcissants, ce qui élimine tout problème d'incompatibilité des matériaux. La force d'adhérence reste dans ces cas assez élevée, une caractéristique que l'on retrouve peu souvent avec les autres systèmes. Futurabond U adhère également à la zircone, aux métaux, à l'oxyde d'aluminium et aux céramiques à base de silicates sans aucun autre

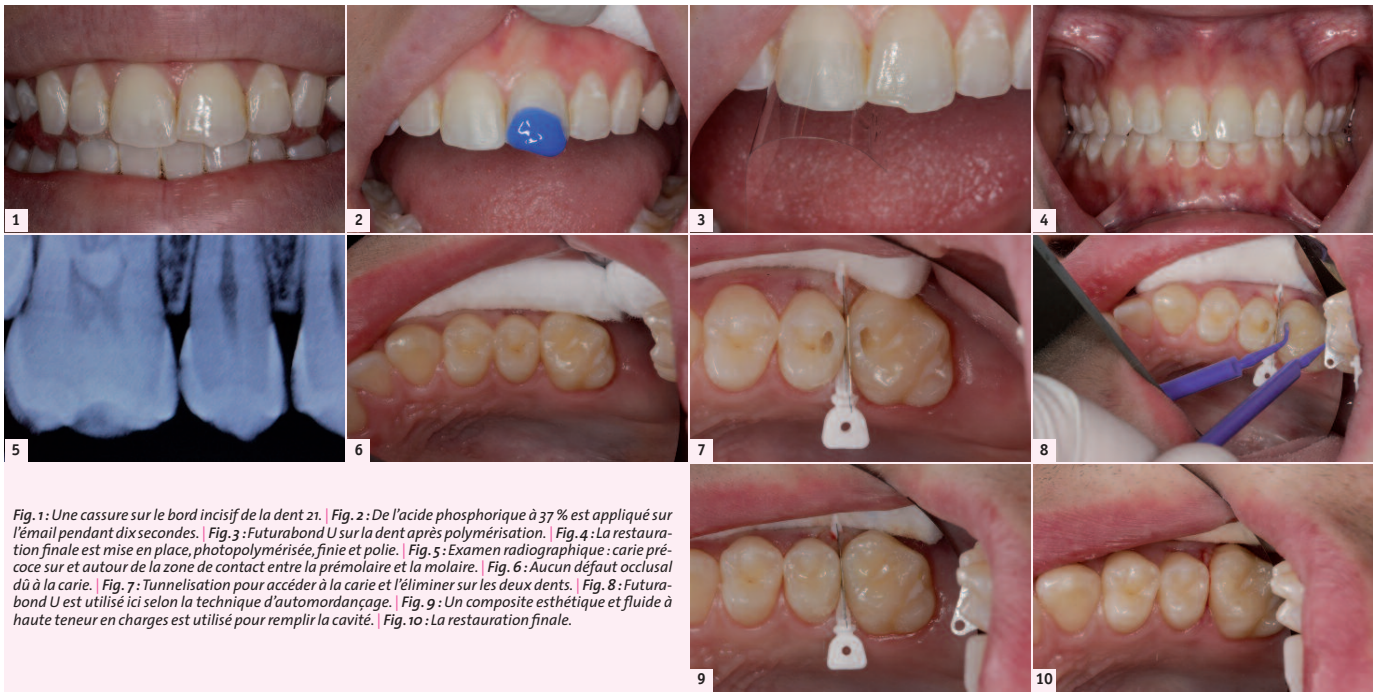

Fig. 1 : Une cassure sur le bord incisif de la dent 21. | Fig. 2 : De l'acide phosphorique à 37 % est appliqué sur l'émail pendant dix secondes. | Fig. 3 : Futurabond U sur la dent après polymérisation. | Fig. 4 : La restauration finale est mise en place, photopolymérisée, finie et polie. | Fig. 5 : Examen radiographique : carie précoce sur et autour de la zone de contact entre la prémolaire et la molaire. | Fig. 6 : Aucun défaut occlusal dû à la carie. | Fig. 7 : Tunnelisation pour accéder à la carie et l'éliminer sur les deux dents. | Fig. 8 : Futurabond U est utilisé ici selon la technique d'automordançage. | Fig. 9 : Un composite esthétique et fluide à haute teneur en charges est utilisé pour remplir la cavité. | Fig. 10 : La restauration finale.

primaire. Il présente en outre des valeurs d'adhérence élevées, supérieures à trente MPa sur l'émail et la dentine.

Les deux exemples cliniques suivants illustrent comment Futurabond U peut être utilisé dans la pratique avec d'excellents résultats.

Cas 1 :

Comme mentionné précédemment, Futurabond U peut être utilisé pour la technique d'automordançage ou avec de l'acide phosphorique pour la technique de mordançage sélectif ou de mordançage total. Dans le cas présent, pour le bonding d'un bord incisif, nous avons opté pour l'application préalable d'acide phosphorique pour améliorer la force d'adhérence du composite. La documentation photographique préopératoire montre une cassure sur le bord incisif de la dent 21 *(Fig. 1)*. De l'acide phosphorique à 37 % (Ultra etch, Ultradent Corp.) est appliqué sur l'émail pendant dix secondes *(Fig. 2)*. Après rinçage minutieux du produit de mordançage, une bande de mylar est mise en place entre les dents 11 et 21, et Futurabond U est appliqué à la microbrosse sur l'émail pendant vingt secondes puis soumis à un soufflage pendant cinq secondes. Futurabond U est ensuite photopolymérisé pendant dix secondes. Un des avantages de Futurabond U est qu'il est visible sur la dent après la polymérisation *(Fig. 3)*. Ceci atteste la présence d'adhésif avant la mise en place de la restauration directe. La restauration finale (GrandioSO, teinte A1, VOCO) est mise en place, photopolymérisée, finie et polie *(Fig. 4)*.

Cas 2 :

Il est possible de traiter les caries initiales sur le mode conservateur par tunnelisation afin d'éviter d'enlever inutilement de la structure dentaire. Une radiographie a révélé dans le cas présent une carie précoce sur et autour de la zone de contact entre la prémolaire 15 et la molaire 16 *(Fig. 5)*. Un examen clinique n'a révélé aucun défaut occlusal dû à la carie *(Fig. 6)*. Nous avons choisi une approche par tunnelisation pour accéder à la carie et l'éliminer sur les deux dents *(Fig. 7)*. Futurabond U est utilisé ici selon la technique d'automordançage conformément aux instructions du fabricant *(Fig. 8)*. Après photopolymérisation, GrandioSO Flow (VOCO), un composite esthétique et fluide à haute teneur en charges, est utilisé pour remplir la cavité *(Figs. 9 et 10)*. Ce matériau n'est pas seulement solide mais également très esthétique, comme le prouvent l'apparence naturelle et l'adaptation de la restauration à la structure dentaire existante.

Les adhésifs universels tels que Futurabond U représentent les tout derniers progrès en odontologie en matière de bonding. Grâce à eux, il n'est plus nécessaire de combiner plusieurs systèmes d'adhésifs. Ils permettent la fixation adhésive des restaurations à votre manière. En d'autres mots, ils vous permettent de faire « comme bon vous semble ».

L'auteur

Dr Ron Kaminer est diplômé depuis 1990 de la Buffalo School of Dental Medicine (SUNY). Il détient deux cabinets dentaires, un à Hewlett, NY et un à Oceanside, NY. Dr Kaminer est spécialiste international dans le domaine des lasers dentaires et a donné des conférences sur les lasers et l'odontologie mini-invasive au niveau national et international. Il est directeur du programme de formation « Master of Laser Dentistry » à New York et travaille pour de nombreuses entreprises comme conseiller clinique et conférencier. Il fait également partie du comité consultatif de Whiter Image et Azenic. Le Dr Kaminer est en outre chargé de cours au Peninsula General Hospital de Far Rockaway/NY et est également instructeur clinique auprès de l'International College of Laser Education. Il est l'auteur de nombreux articles sur les lasers dentaires et l'odontologie mini-invasive, et fait partie du comité de rédaction de Dental Product Shopper. Par ailleurs, il est membre de l'Academy of Laser Dentistry, de l'Academy of General Dentistry, de l'International College of Facial Esthetics et de l'American Dental Association.

Dr Ron Kaminer

1315a Broadway
Hewlett, NY 11557
États-Unis
E-mail : whitertth@aol.com

Bibliographie

– *Buonocore MG. A simple method of increasing the adhesion of acrylic filling materials to enamel surfaces. J Dent Res 1955; 34: 849–53*
– *Yoshiyama M, Sano H, Carvalho RM, Pashley DH. Adhesive mechanism of a self-etching/self-priming adhesive resin to enamel and dentin. J Hard Tiss Biol 1996; 5: 31–5.*
– *Fabianelli A, Vichi A, Kugel G, Ferrari M. Influence of self-etching-priming bonding systems on sealing ability of Class II restorations: leakage and SEM evaluation. Paper presented at annual meeting of the International Association for Dental Research; April 6, 2000; Washington, D.C.*
– *Ferrari M, Goracci G, Garcia-Godoy F. Bonding mechanism of three "one-bottle" systems to conditioned and unconditioned enamel and dentin. Am J Dent 1997; 10: 224–30*