UNE PRISE D'EMPREINTE PRÉCISE POUR UNE PROTHÈSE DENTAIRE PARFAITE
Préparer une reconstitution par bridge

L'auteur: Dr Walter Denner

INTRODUCTION
Pour pouvoir réaliser une prothèse dentaire de grande qualité, il faut que la prise d'empreinte soit parfaite. En effet, une excellente préparation ne sert à rien si la situation en bouche ne peut être reproduite en détail sur le modèle de manière très précise. Afin d'y parvenir et de reproduire avec exactitude le moindre détail en bouche, il est indispensable d'utiliser des matériaux de prise d'empreinte de haute précision. Les matériaux qui satisfont à cette exigence doivent présenter plusieurs propriétés, dont une bonne hydrophilie, une excellente précision dimensionnelle et une reprise élastique élevée.

CAS PRATIQUE
Une patiente âgée de 39 ans s'est présentée dans mon cabinet, car elle souhaitait faire fermer l'espace édenté au niveau de la dent 36. Après avoir examiné en détail l'ensemble de la denture et informé la patiente en conséquence, celle-ci a choisi de faire rétablir la fonction grâce à une restauration par bridge. Comme les dents 35 et 37 ont toutes les deux besoin d'une couronne, la patiente ne souhaitait pas que l'espace édenté 36 soit restauré avec une prothèse implanto-portée. L'important pour elle étant surtout de fermer l'espace édenté, elle a demandé que la dent 34 ne soit tout d'abord pas restaurée par une couronne, ce que nous avons respecté.
Nous avons muni les dents 35 et 37 d'une préparation de chanfrein pour loger le bridge prévu, la dent 36 servant d'élément de bridge. Pour déterminer la teinte du bridge (A2, Vita), nous nous sommes basés sur celle de la dent 34 (Ill. 1).

COMPORTEMENT À LA COULÉE OPTIMAL
Une fois la préparation terminée, nous avons posé les uns au-dessus des autres dans le sulcus (Ill. 2) des fils de rétraction de la taille 00 et 0 (Müller-Omicron), en vue d'une présentation précise des limites de préparation avec Viscostat (Ultradent). Après avoir laissé agir un court instant, nous avons retiré le premier fil (taille 0), séché les moignons dentaires et appliqué entièrement V-Posil Light Fast (VOCO) tout autour (Ill. 3). Grâce à sa bonne hydrophilie et à une viscosité optimale, le matériau de prise d'empreinte a coulé parfaitement dans les sulcus ouverts et au niveau des moignons dentaires. Après application autour des moignons dentaires, nous avons mis en bouche le porte-empreinte rempli de V-Posil Putty Fast (VOCO) et l'avons retiré après un temps de séjour en bouche de 2 minutes (Ill. 4). Le temps de mise en œuvre extra-buccal du matériau étant de 2 minutes, il reste suffisamment de temps pour la préparation. Il est possible de retirer le matériau après seulement 2 minutes en bouche, une durée agréablement courte pour le patient.

La prise d'empreinte des deux moignons dentaires est très précise et tous les détails sont parfaitement reconnaissables (Ill. 5). L'association d'un matériau à faible viscosité (V-Posil Light Fast) à un matériau à haute viscosité (V-Posil Putty Fast) crée ainsi les conditions idéales pour le travail ultérieur du prothésiste dentaire.

CONCLUSION
Outre une préparation précise et une gestion en douceur mais exacte des tissus mous, la prise d'empreinte parfaite joue un rôle très important pour la réalisation d'une prothèse dentaire d'une extrême précision. Le modèle qui en résulte – avec limites de préparation nettes et fidélité dimensionnelle – permet au prothésiste dentaire de réaliser un bridge d'une précision absolue (Ill. 6-7). Après la fixation définitive avec le ciment composite autoadhésif Bifix SE (VOCO), le bridge présente une forme et une teinte harmonieuses, également dans la bouche de la patiente (Ill. 8+9).

ILLUSTRATIONS

III. 1 : Détermination de la teinte pour le bridge prévu.

III. 2 : Dents préparées avec fils de rétraction.

III. 3 : Application de V-Posil Light Fast (VOCO) autour des moignons dentaires.

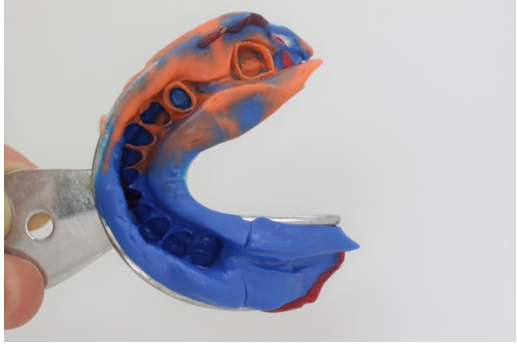

III. 4 : Empreinte prise avec V-Posil Light Fast et V-Posil Putty Fast (VOCO).

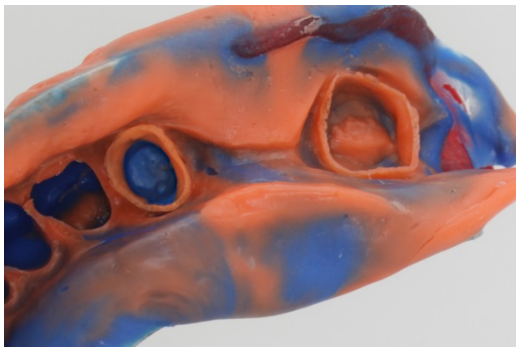

Ill. 5 : Le moindre détail a été reproduit dans l'empreinte. (le bord du porte-empreinte a été comblé des deux côtés antérieurs avec de la cire spéciale.)

Ill. 6 : Vue détaillée du modèle, avec préparations présentées de manière précise.

Ill. 7 : Prothèse dentaire terminée sur le modèle.

III. 8 : Le contrôle intra-buccal confirme la grande précision d'ajustage du bridge.

III. 9 : Après fixation de la prothèse dentaire avec Bifix SE (VOCO), le résultat esthétique naturel est visible.

L'AUTEUR

Le Dr Walter Denner a suivi des études de médecine dentaire à Würzburg et obtenu son diplôme en 2001, il a travaillé ensuite comme assistant scientifique à la policlinique de dentisterie conservatrice et parodontologie de l'Université de Würzburg (Directeur : Pr Dr Klaiber). Il a ensuite été employé comme chirurgien-dentiste au cabinet du Dr Lex à Nuremberg de 2007 à 2010. Depuis 2010, le docteur Denner est spécialiste en dentisterie conservatrice au sein de l'association allemande de dentisterie conservatrice (DGZ). Il exerce depuis 2011 au cabinet dentaire Dres. Denner & Denner à Fulda. Depuis 2013, il est membre de l'association scientifique de chirurgiens-dentistes « Neue Gruppe ».

Principales spécialités : techniques adhésives de restauration des zones antérieures et latérales, endodontologie, implantologie

Contact : walter@dr-denner.de