# Restaurations postérieures avec Admira Fusion

*Dr. James Robson (Grande-Bretagne)*

Un homme de 26 ans s'est présenté pour la première fois à notre cabinet. Après constatation de caries sur un certain nombre de molaires et prémolaires, nous avons convenu d'un plan de traitement. L'objectif visé consistait à réaliser une solution à la fois fonctionnelle et esthétique, mais le patient disposant de moyens financiers limités, nous avons opté pour des restaurations directes.

Le traitement a été effectué par quadrant. Le présent rapport de cas décrit le traitement réalisé sur le quadrant inférieur gauche.

Après administration d'une anesthésie locale sur le sextant inférieur gauche, nous avons isolé les dents 37 et 34 avec une digue de caoutchouc sans latex (Unodent) et placé des crampons Hygenic (Coltène). Nous avons éliminé les caries se trouvant sur les 37 MO, 36 DO et 35 DO, puis nous avons inspecté les cavités avec le détecteur de caries VOCO Caries Marker. Le traitement des cavités a été réalisé avec Aquacare Twin (Velopex International) et de l'oxyde d'aluminium 29 µ à une pression de 3 bars, puis avec Sylc à une pression de 2 bars afin d'augmenter la rétention et pour le nettoyage final des cavités avant d'appliquer le bonding. Ce procédé est devenu partie intégrante de ma routine de travail car il garantit l'absence de plaque sur la surface pour une meilleure liaison.

Nous avons appliqué tout d'abord le gel de mordançage à l'acide Vococid de VOCO pendant 15 secondes sur les bords amélaires, puis également pendant 15 secondes sur la dentine, avant de le répartir avec un pinceau d'application Single Tim de VOCO, puis de rincer.

Une matrice Palodent V3 (Dentsply Sirona) de taille moyenne de 5,5 mm a été mise en place sur la dent 35 ainsi qu'un coin moyen Wedge pour assurer un bon contact étroit.

Nous avons appliqué VOCO Futurabond U, puis l'avons réparti avec un pinceau d'application VOCO Single Tim, éliminé par soufflage, puis photopolymérisé avec une lampe VALO (Ultradent). Nous avons ensuite appliqué une très fine couche de composite nanohybride fluide VOCO Admira Fusion Flow dans le coffrage jusqu'à la bande avant de polymériser.

Le matériau d'obturation ORMOCER nanohybride universel VOCO Admira Fusion A3 a ensuite été appliqué séparément sur chaque contact proximal à l'aide d'un instrument goutte d'eau en nitrure de titane d'American Eagle. Le matériau a été chaque fois polymérisé, transformant chaque cavité en cavité de caries occlusales (classe I de BLACK).

Nous avons ensuite retiré la matrice Palodent V3 et répété les différentes étapes séparément sur la 36 DO, puis sur la 37 MO, en utilisant à chaque fois une matrice de taille moyenne de 5,5 mm avec un petit coin Wedge.

La morphologie de la dent a été reconstituée en procédant cuspide par cuspide avec le matériau d'obturation ORMOCER nanohybride universel VOCO Admira Fusion A3 à l'aide d'instruments en nitrure de titane d'American Eagle. Les détails fins ont été réalisés avec Fissura (LM-Arte). La lampe VALO a été utilisée pour la polymérisation.

Le modelage de base a ensuite été réalisé avec une turbine à air NSK X600L et des fraises diamantées fines (bande jaune). Le prépolissage quant à lui a été réalisé à vitesse lente avec un polissoir diamanté VOCO Dimanto en un temps avec spray d'eau dans une pièce à main NSK Z25L. Enfin, le fini brillant a été obtenu par polissage avec ShapeGuard Composite Plus (Coltène) 23SG11RA (rose), puis 24SG11RA (bleu).

Nous avons ensuite retiré la digue et vérifié l'occlusion avec un papier à articuler Arti-Check 40 µ (Dr Bausch) et shimstock 8 µ (Hanel) avant de procéder aux ajustements finaux. Nous avons nettoyé les contacts avec du fil dentaire Satinfloss (Oral-B) et utilisé des bandes de finition Epitex (GC) pour le polissage.

Le résultat ? Un patient heureux !

## Cas clinique

III. 1 Vue occlusale avant intervention – Caries constatées sur les dents 37 MO, 36 DO et 35 DO

III. 2 Isolation par digue de caoutchouc

III. 3 Préparation de la cavité achevée avec AquaCare Twin

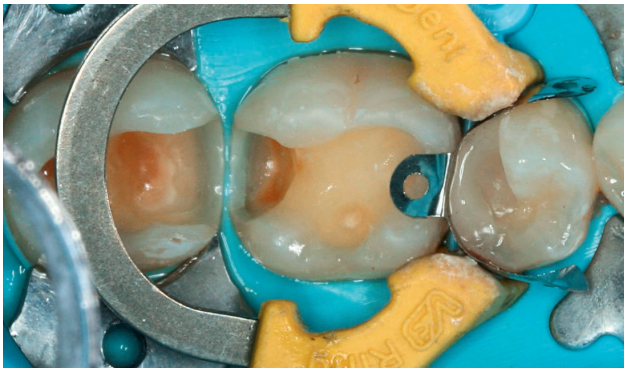

III. 4 Mise en place de la bande de la matrice

III. 5 Mise en place de coins et retrait des matrices et des anneaux

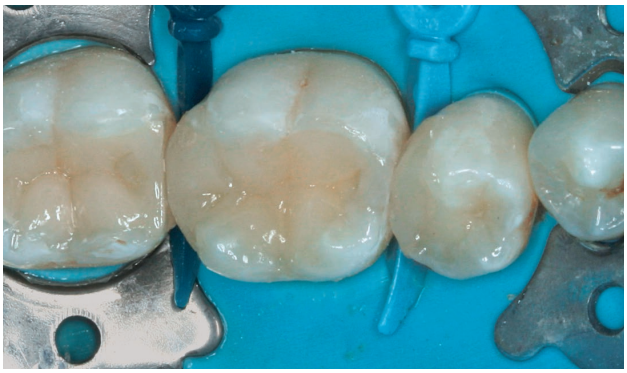

III. 6 Reconstitution cuspide par cuspide terminée

III. 7 Résultat final après contrôle occlusal et polissage

**Dr. James Robson**
78 Wolviston Road
Billingham TS22 5JF
E-Mail: drjamesrobson@hotmail.com,
info@identitydentalcare.co.uk

James Robson a obtenu son diplôme de l'université de Newcastle en 1998 et a travaillé pendant six ans dans le cabinet dentaire général du NHS à Teesside. Il a ensuite passé une période similaire dans un cabinet privé à York, avant de racheter ce cabinet en 2010.