Tratamiento restaurador de una caries proximal en la pieza 16 con el composite para restauración en bloque «VisCalor bulk» (VOCO)

Christian Gernhardt, Dominik Zech, Antje Diederich / Halle (Saale)

Introducción

Tanto el paciente como el odontólogo quieren tratar los defectos cariosos de una forma rápida y lo más estética posible. Los materiales de restauración en bloque ya permiten restaurar defectos de gran tamaño de forma muy rápida. Sin embargo, suelen tener problemas con las cavidades estrechas y pequeñas, ya que la adaptación al fondo y a las paredes de las cavidades puede ser complicada. El nuevo material de restauración en bloque VisCalor bulk (VOCO) combina la fluidez primaria y la aptitud para el modelado final en un solo producto, simplificando así el tratamiento. En el caso que se presenta a continuación se pudo restaurar directamente, utilizando VisCalor bulk (VOCO), la caries primaria proximal de la pieza 16 que se había diagnosticado a una paciente de 24 años durante una revisión de seguimiento.

Descripción del caso

Anamnesis

- **Edad y sexo de la paciente**
  En el momento del tratamiento, la paciente tenía 24 años.
- **Motivo de la visita al odontólogo**
  La paciente acudió a la consulta para someterse al tratamiento de una caries proximal, que había sido diagnosticada durante una revisión de seguimiento con la ayuda de una radiografía panorámica, junto a varias lesiones más pequeñas.
- **Historia clínica general y específica**
  La paciente presentaba buena salud y hacía aprox. 5 años que no acudía al odontólogo.
- **Expectativas de la paciente**
  La paciente deseaba que la restauración de los defectos tuviera un tono lo más similar posible al diente y que el tratamiento fuera lo más breve posible.

Hallazgos y diagnòstico

- **Hallazgos clínicos e instrumentales**
  A nivel clínico, se encontraron defectos cariosos oclusales en todas las muelas del juicio que habían erupcionado. Asimismo, la paciente tiene ya varias obturaciones en el primer y tercer cuadrantes, pero están intactas. Mediante radiografía se pudieron detectar varias lesiones cariosas proximales en el sector molar (16, 46, 47). A nivel clínico, todos los dientes conservaban la vitalidad y no eran sensibles a la percusión.
- **Diagnóstico**
  Caries primarias en las piezas 16, 46 y 47 y en todas las muelas del juicio.

Tratamiento

- **Planificación del tratamiento**
  A petición de la paciente, en un primer momento se trató únicamente una lesión. Por lo tanto, en la primera sesión el tratamiento se centró exclusivamente en la pieza 16. Debido al diagnóstico de una caries primaria proximal sin afectación pulpar y al deseo de la paciente de una restauración con un tono similar al diente y un tratamiento breve, se decidió aplicar un tratamiento de obturación adhesiva con VisCalor bulk (VOCO). Se ofreció la correspondiente explicación a la paciente.
- **Secuencia de pasos del tratamiento**
  Tras la anestesia previa y el secado total mediante un dique de goma, en primer lugar se expuso y excavó por completo la caries. A continuación se dispuso una matriz (Triodent V3 Matrix System, Dentsply Sirona) para conformar la obturación. Tras el grabado selectivo del esmalte y la dentina con Vococid (VOCO) y la adhesión con Futurabond U (VOCO), se obturó el defecto con VisCalor bulk (VOCO) de los tonos A3 y A2, y se modeló y reconstruyó la forma anatómica del diente. Por último se llevó a cabo el acabado y pulido de alto brillo de la obturación (Dimanto, VOCO).

Resultado

- **Comparación de la situación antes y después**
  Situación inicial: pieza 16 pigmentada y con obturación oclusal palatina insuficiente. Resultado final: reconstrucción de la forma anatómica de la cúspide y de la pieza con una buena adaptación cromática gracias a la elevada translucidez del material de obturación.

Deliberación

- **Motivos de las decisiones terapéuticas**
  Debido a la caries primaria diagnosticada sin afectación pulpar y al deseo de la paciente de una restauración rápida y con un tono lo más similar posible al diente, se optó por una restauración directa con VisCalor bulk (VOCO).
- **Indicaciones de los productos de VOCO utilizados**
  Tratamiento de obturación directa y adhesiva.
- **Las ventajas más notables de los productos de VOCO utilizados**
  VisCalor bulk (VOCO) destaca por su rápido procesamiento con dos viscosidades en un solo paso de trabajo y su buena adaptación cromática. El precalentamiento del material con el dispensador VisCalor permite inicialmente una muy buena aplicación que no tiene efectos negativos en las propiedades del material después de la polimerización (Yang et al., 2020). Además, combina la fluidez de un composite fluido y la aptitud para el modelado de un composite condensable. Esto hace que sea muy adecuado para su uso tanto en cavidades estrechas como grandes.

Conclusiones

- **Satisfacción de la paciente**
  La paciente está muy satisfecha con el resultado. Sobre todo se siente aliviada de que esta lesión cariosa proximal, que no era visible desde el exterior, haya sido diagnosticada en un estadio inicial durante la revisión dental de seguimiento y, por tanto, no haya sido necesaria ninguna medida de restauración extensa posterior. La paciente también quedó gratamente sorprendida por el tratamiento rápido y sin complicaciones de la lesión mediante la terapia de obturación directa.
- **Justificación del resultado**
  La lesión se pudo diagnosticar en una fase inicial. De esta forma, fue posible un procedimiento mínimamente invasivo con la ayuda de un material moderno y adecuado.
- **Conclusión**
  En comparación con los materiales de restauración por estratificación adhesivos convencionales, VisCalor bulk (VOCO) destaca por su sencilla y rápida aplicación de incrementos mayores (Colombo et al., 2020). Además, presenta una buena adaptación cromática gracias a su relativamente elevada translucidez y a los cuatro tonos disponibles.
- **Agradecimientos**
  Nos gustaría agradecer a la paciente su paciencia y disposición a permitir que se documente este tratamiento.

Fig. 01: la imagen general oclusal muestra una dentadura adulta bien cuidada y aparentemente sin caries. La pieza 16 infectada apenas permite sospechar la caries distal en la cara proximal

Fig. 02: imagen en detalle oclusal de la pieza 16

Fig. 03: radiografía panorámica: lesiones en la cara distal de la pieza 16 (C3) y en la cara proximal de las piezas 46/47 (C3)

Fig. 04: pieza 16, vista oclusal tras la colocación del dique de goma

Fig. 05: pieza 16, vista oclusal tras la retirada de la cresta marginal y exposición de la lesión cariosa

Fig. 06: pieza 16, vista oclusal tras la retirada completa de la restauración antigua y la caries; preparación de la cavidad

Fig. 07: pieza 16, vista oclusal tras la colocación de la matriz ya conformada anatómicamente

Fig. 08: pieza 16, vista oclusal tras la aplicación de ácido fosfórico para un grabado ácido del esmalte selectivo

Fig. 09: pieza 16, vista oclusal después de que toda la cavidad se haya humedecido con ácido fosfórico

Fig. 10: pieza 16, vista oclusal después del acondicionamiento de la cavidad con ácido fosfórico

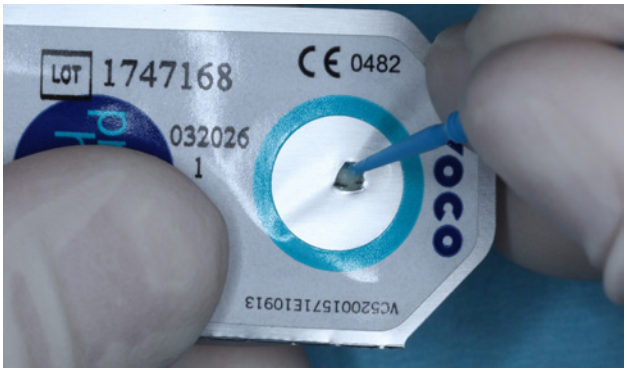

AFig. 11: la activación de Futurabond U (VOCO) antes de la aplicación

Fig. 12: pieza 16, vista oclusal de la cavidad una vez se ha aplicado Futurabond U (VOCO)

Fig. 13: el dispensador VisCalor (VOCO) permite calentar el material de composite a 65 °C de forma fácil y eficaz

Fig. 14: las cuatro variantes cromáticas de VisCalor bulk (VOCO). Además de un tono universal, también se pueden elegir los tonos A1, A2 y A3

Fig. 15: el dispensador VisCalor (VOCO) durante la fase de precalentamiento (programa 1). El LED azul parpadea durante 30 s. A continuación se puede aplicar el material calentado

Fig. 16: pieza 16, vista oclusal con material de restauración aplicado en la cavidad. En este caso se utilizaron los tonos A3 y A2

Fig. 17: pieza 16, vista oclusal inmediatamente después de colocar la obturación y retirar la matriz, antes del acabado y el pulido

Fig. 18: pieza 16, vista oclusal tras el acabado y el pulido

Fig. 19: la paciente sonriente y satisfecha tras el final del tratamiento

Bibliografía

Colombo M, Gallo S, Poggio C, Ricaldone V, Arciola CR, Scribante A. New Resin-Based Bulk-Fill Composites: in vitro Evaluation of Micro-Hardness and Depth of Cure as Infection Risk Indexes. Materials (Basel). 2020;13(6):1308. Published 2020 Mar 13. doi:10.3390/ma13061308

Yang J, Silikas N, Watts DC. Pre-heating time and exposure duration: Effects on post-irradiation properties of a thermo-viscous resin-composite. Dent Mater. 2020;36(6):787-793. doi:10.1016/j.dental.2020.03.025

Autores

Prof. Dr. Christian Gernhardt, DDS, director adjunto
Dominik Zech, odontólogo en formación
Dra. Antje Diederich, odontóloga en formación

Clínica Universitaria de Halle (Saale)
Facultad de Medicina de la Universidad Martin Luther de Halle-Wittenberg
Departamento de Odontología y Medicina Oral
Policlínica de Odontología Conservadora y Periodoncia
Magdeburger Strasse 16, 06112 Halle (Alemania)
christian.gernhardt@uk-halle.de