Obturación de dientes posteriores con el nuevo composite nanohíbrido termoviscoso VisCalor® bulk

Dr. Walter Denner, odontólogo, especialista en odontología conservadora en la DGZ

La restauración de una lesión cariosa con el nuevo composite termoviscoso VisCalor® bulk reduce el número de pasos de tratamiento necesarios, incluso cuando se aplica la técnica de incrementos en el marco del tratamiento de obturación con composite en la región posterior. Tras la eliminación de la caries y la preparación de la pieza 14, se aisló el campo terapéutico con dique de goma y se colocó una matriz seccional. Después del tratamiento preliminar convencional de la cavidad con un adhesivo se aplicó VisCalor® bulk, calentado, directamente en la cavidad de clase II y se modeló la pared proximal mesial al completo en una capa hasta la cresta marginal. En el segundo paso se obturó en primer lugar el resto de la cavidad y después se modeló. Finalmente se procedió al acabado y pulido de la restauración en la región posterior.

Descripción del caso

- **Anamnesis**

El paciente, que en el momento del tratamiento tenía 17 años, fue enviado por su madre al odontólogo debido a unas manchas marrones en los dientes anteriores. Su estado general de salud era bueno, pero su dentadura presentaba lesiones cariosas activas. El joven no había acudido al odontólogo en los últimos tres años porque «no estaba motivado» y, por tanto, presentaba una mala higiene bucal. No obstante, quería que le eliminasen las caries en la zona visible.

Hallazgoy y diagnóstico

- **Hallazgos clínicos e instrumentales**

Con el examen extraoral no se detectaron hallazgos patológicos. En cambio, el examen intraoral permitió constatar una mala higiene bucal con una mucosa oral de apariencia relativamente sana, y se pudieron detectar gingivitis con profundidades de sondaje ≥ 3 mm. En las piezas 13, 14 y 16 se detectaron lesiones cariosas.
Mediante el diagnóstico radiológico con una radiografía panorámica y radiografías de aleta de mordida se pudieron verificar las múltiples lesiones cariosas en la región anterior y posterior.

En la pieza 14 se detectó una lesión mesial C3 con desmineralización hasta la mitad exterior de la dentina.

- **Diagnóstico**

Gingivitis leve y caries primarias en las piezas 13, 14 y 16.

Tratamiento

- **Planificación del tratamiento**

El plan terapéutico preveía un saneamiento de las caries mediante un tratamiento de obturación adhesivo.

Secuencia de pasos del tratamiento en la pieza 14

1. Eliminación de la caries con fresa de diamante y fresa redonda
2. Separación del diente adyacente con anillo de retención y cuñas
3. Aplicación de biselado del borde con instrumentos de preparación y limas Bevelshape
4. Colocación de dique de goma y grapa para dique de goma W4
5. Colocación de una matriz seccional con cuña de sujeción
6. Grabado con ácido fosfórico al 35 % Ultra-Etch (Ultradent)
7. Aplicación del adhesivo Futurabond U (VOCO)
8. Fotopolimerización del adhesivo con lámpara de polimerización Valo (Ultradent)
9. Colocación del anillo de retención Palodent V3 (Dentsply Sirona)
10. Aplicación de la primera capa de VisCalor bulk (VOCO) calentado, modelado con espátula CPRO1 (Deppeler) y fotopolimerización (Valo, Ultradent)
11. Aplicación de la segunda capa de VisCalor bulk calentado, modelado con minipincel (Microbrush International) y espátula CPRO1 (Deppeler); fotopolimerización (Valo, Ultradent)
12. Retirada de los medios empleados y eliminación del material excedente con escarificador (T2/T3, Aesculap)
13. 13. Acabado, comprobación de la oclusión y pulido con fresa de diamante de anillo rojo (Komet), papel de articular rojo de 200 µm (Bausch) y pulidor de diamante (Dimanto, VOCO)

Productos utilizados con indicaciones del fabricante

Nombre del producto del fabricante	Tipo de producto	Nombre
Fresa de diamante y fresa redonda	Fresas para la eliminación de caries	Komet
Palodent BiTine	Anillo de retención, circular	Dentsply Sirona
Cuñas Barmann	Separación del diente adyacente	Polydentia
Cabezal EVA	Ajuste de posiciones individualizadas de la lima	KaVo Dental
Lima Bevelshape	Preparación proximal de acanaladura	Intensiv
Sigmadam heavy	Dique de goma	Sigma
Grapa para dique de goma W4	Fijación del dique de goma	Hu-Friedy
Composi-Tight 3D Fusion	Matriz seccional	Garrison Dental
Composi-Tight 3D Fusion	Cuña de sujeción	Garrison Dental
Ultra-Etch	Ácido para grabado	Ultradent
Futurabond U	Adhesivo universal	VOCO
Valo	Lámpara LED de fotopolimerización	Ultradent
Palodent V3	Anillo de retención	Dentsply Sirona
VisCalor bulk	Composite termoviscoso	VOCO
VisCalor Dispenser	Calentamiento de cápsulas de composite	VOCO
CPRO1	Instrumento de modelado	Deppeler
Minipincel fino	Instrumento de modelado	Microbrush Internat.
Escarificador T2/T3	Instrumento periodontal	Aesculap
Papel de articular (rojo, 200 µm)	Comprobación de la oclusión	Bausch
Dimanto	Pulidor de diamante	VOCO

Resultado

- **Comparación de la situación antes y después**

Se trató la lesión cariosa en la pieza 14 de forma mínimamente invasiva con una obturación directa de composite. La lesión en la pieza 13 se trató en la misma sesión, mientras que la de la pieza 16 se trató en una de las sesiones siguientes.

Debate

- **Motivos de las decisiones terapéuticas**

Convenía frenar la progresión de las múltiples lesiones cariosas y evitar la aparición de más lesiones en el futuro. Con el fin de evitar una recidiva, se optó por programar una sesión orientada a la motivación y profilaxis individualizada.

- **Indicaciones de los productos de VOCO utilizados**

Se empleó principalmente el tratamiento de obturación mediante técnica adhesiva en la región posterior, para poder tratar cavidades grandes y, en algunos casos, estrechas, de las clases I y II pero también de la clase V. Estos materiales también serían aptos para la reconstrucción de muñones.

- **Las ventajas más notables de los productos de VOCO utilizados**

El uso de los productos VOCO es sencillo y sin complicaciones:

- El adhesivo Futurabond U es un sistema de dos frascos en un SingleDose que está disponible en este práctico e higiénico formato y que puede ser aplicado en un único paso.
- Tanto el calentamiento como la aplicación del composite termoviscoso VisCalor bulk se efectúan con un único VisCalor Dispenser. Con el calentamiento se logra que el material se vuelva fluido en un primer momento y, tras poco tiempo, condensable y apto para modelar (tecnología termoviscosa). Gracias a su óptimo comportamiento de fluidez en el fondo de la cavidad, los márgenes y las zonas socavadas, se minimiza el riesgo de formación de fisuras marginales. La estrecha cánula es ideal para zonas de difícil acceso.

Conclusiones

- El paciente quedó muy satisfecho con el tratamiento y su resultado. Desde entonces viene periódicamente para una profilaxis individualizada. Un seguimiento concienzudo de las instrucciones en el marco del tratamiento de obturación y odontología adhesiva puede garantizar, por regla general, un resultado satisfactorio para el paciente y el odontólogo.

- **Conclusión**

El nuevo composite nanohíbrido termoviscoso VisCalor bulk simplifica y mejora el procedimiento de trabajo en el tratamiento de obturación adhesivo de cavidades grandes y estrechas. Con una contracción del volumen de únicamente el 1,44 % y un estrés de contracción de 4,6 MPa, VisCalor bulk presenta valores de contracción más bajos que los composites convencionales para restauración en bloque después de su calentamiento.

Bibliografía relacionada

Bichacho N. The centripetal build-up for composite resin posterior restorations. Pract Periodontics Aesthet Dent 1994;6:17-23; quiz 24.

Braga RR, Ballester RY, Ferracane JL. Factors involved in the development of polymerization shrinkage stress in resin-composites: a systematic review. Dental materials : official publication of the Academy of Dental Materials 2005;21:962-970.

Denner W. Präparationstechnik für Adhäsivfüllungen. Die Quintessenz 2009;60:693-702.

DGZ, DGZMK. Kompositrestaurationen im Seitenzahnbereich; S1-Handlungsempfehlung; AWMF-Registernummer: 083-028; Stand: Oktober 2016;
Gültig bis: Oktober 2021 Handlungsempfehlung, 2016.

Feilzer AJ, De Gee AJ, Davidson CL. Setting stress in composite resin in relation to configuration of the restoration. J Dent Res 1987;66:1636-1639.

Hugo B. Oszillierende Verfahren in der Präparationstechnik (Teil 1). Swiss Dent J 1999;109:140-153.

Ilie N, Hickel R. Investigations on a methacrylate-based flowable composite based on the SDR technology. Dental materials : official publication of the Academy of Dental Materials 2011;27:348-355.

Shibasaki S, Takamizawa T, Nojiri K, Imai A, Tsujimoto A, Endo H, et al. Polymerization Behavior and Mechanical Properties of High-Viscosity Bulk Fill and Low Shrinkage Resin Composites. Operative dentistry 2017;42:E177-e187.

Autores

Dr. Walter Denner, odontólogo, especialista en odontología conservadora en la DGZ (Sociedad Alemana de Odontología conservadora) Consultorio Dres. Denner & Denner, Flemingstr. 5, 36041 Fulda (Alemania)

E-Mail: walter@dr-denner.de

Fig. 01: Situación inicial: lesiones cariosas en las piezas 14 y 13

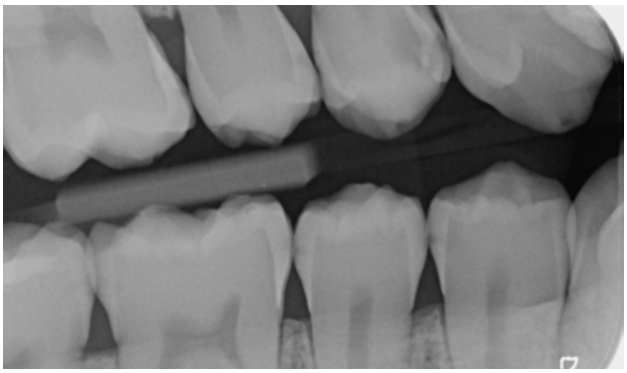

Fig. 02: Radiografía de aleta de mordida: entre otros, lesión C3 en la pieza 14 mesial

Fig. 03: Eliminación mínimamente invasiva de la caries con fresa de diamante y fresa redonda

Fig. 04: Colocación de un anillo de retención para separar y de una cuña para proteger el borde cervical del esmalte

Fig. 05: Preparación de un biselado del borde con la lima Bevelshape. La parte posterior no diamantada se puede apoyar sin riesgo de lesiones sobre la superficie proximal del diente adyacente.

Fig. 06: Preparación terminada con dique de goma

Fig. 07: Visualización de la profundidad de la cavidad con una sonda periodontal: 4 mm

Fig. 08: Matriz seccional colocada con adaptación cervical mediante cuña de sujeción de plástico

Fig. 09: Grabado de la cavidad con gel de ácido fosfórico al 35 %

Fig. 10: Resultado de la preparación

Fig. 11: Aplicación del adhesivo Futurabond U (VOCO) según las indicaciones del fabricante

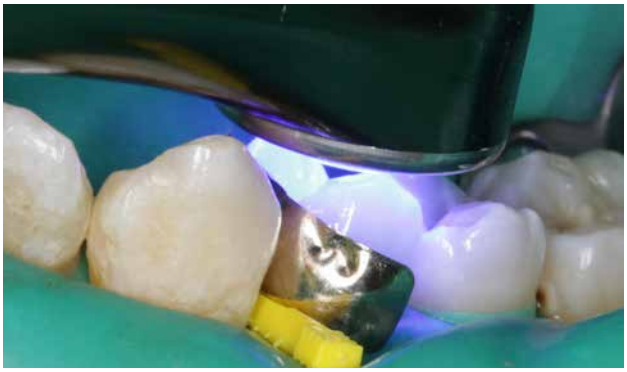

Fig. 12: Fotopolimerización de Futurabond U (Observación: la abolladura en la matriz seccional la ha originado un anillo de retención que no ha aguantado)

Fig. 13: Anillo de retención colocado

Fig. 14: Aplicación de la primera capa del composite nanohíbrido termoviscoso calentado VisCalor bulk (VOCO)

Fig. 15: Primer incremento aplicado antes del modelado

Fig. 16: Modelado de la pared proximal mesial contra la matriz seccional

Fig. 17: Colocación proximal de la cresta marginal

Fig. 18: Fotopolimerización del primer incremento

Fig. 19: Aplicación de la segunda capa de VisCalor bulk calentado tras la retirada del anillo de retención

Fig. 20: Adaptación y modelado con minipincel

Fig. 21: Retirada de la matriz seccional y de la cuña tras el fraguado y eliminación del material excedente con un escarificador

Fig. 22: Pulido de alto brillo con pulidor de diamante (Dimanto, VOCO)

Fig. 23: Restauraciones terminadas en las piezas 14 y 13, todavía con dique de goma

Fig. 24: Imagen de comprobación de las restauraciones tras profilaxis individualizada 3 meses después