Chairside-Herstellung von nanokeramischen Hybrid-Material-Endokronen

… für tiefzerstörte Molaren nach endodontischer Behandlung

Alejandro Bertoldi Hepburn, Matías Scazzola

- Viele Autoren empfehlen, zur Rekonstruktion von endodontisch behandelten Molaren keine endodontischen Stifte zu verwenden, da diese weder zur Retention der Restauration noch zur Erzielung einer besseren mechanischen Prognose erforderlich sind (Zarow et al., 2009; Govare et al., 2020).
- Bei der Restauration von tiefzerstörten, endodontisch behandelten Molaren werden Endokronen aus hochgefüllten Nanohybrid-Kompositen als valide Alternative zum konventionellen Stift-Stumpf-Aufbau mit festsitzenden Teilprothesen genutzt.
- Im Vergleich zu konventionellen Methoden gehören eine gute Ästhetik, eine bessere mechanische Leistung, geringere Kosten und weniger Zeitaufwand in der Praxis für die Herstellung zu den Vorteilen von Endokronen (Sevimli et al., 2015; Fages et al., 2013).
- Endokronen-Restaurationen werden durch eine adhäsive Zementierung unter Ausnutzung der vergrößerten Pulpakammer und der verbleibenden Kronenstruktur als effektivste Retentionsfläche befestigt (Morimoto et al., 2022). Dieses minimalinvasive Behandlungskonzept hat folgende Vorteile gegenüber dem klassischen Stift-und-Stumpf-Ansatz gezeigt:
  (1) Erhalt gesunder Zahnhartsubstanz, **(2)** geringeres Risiko von katastrophalen Fehlschlägen wie Wurzelfraktur oder -perforation beim Präparieren des Stiftbettes; **(3)** niedrigerer Grad der Kontamination des Wurzelkanalsystems; (**4)** weniger Fehler im Zusammenhang mit dem notwendigen Umfang der zu schaffenden Adhäsionskontaktflächen, **(5)** kein Bedarf an übermäßigem Interokklusalraum, **(6)** weniger Behandlungssitzungen, (**7)** geringere Kosten
- Die Lebensdauer dieser Restauration ist ähnlich oder sogar besser als die von herkömmlichen Restaurationen auf glasfaserverstärkten Wurzelstiften (Biacchi, Basting, 2012; Sedrés-Porto et al., 2016).
- Im Vergleich zum Stiftsetzen betrachten einige Autoren Endokronen als substanzschonenderes Vorgehen: Es gestattet eine einfachere Revision und einen einfacheren Zugang zu den Wurzelkanälen und kommt ohne viele der technischen Herstellungsschritte (Stiftzementierung, Stumpfaufbau, provisorische Krone usw.) aus, durch die sich Behandlungsdauer und -kosten erhöhen und die mit dem Risiko einer endodontischen Reinfektion einhergehen (Rocca et al., 2013).

Abb. 1: Röntgenaufnahme vor der Behandlung: Es ist eine mangelhafte endodontische Therapie beim Zahn #46 zu erkennen. Außerdem eine Amalgam-Restauration mit Mikroleakage. Auch sind apikale Läsionen an beiden Wurzeln zu erkennen. Beide Nachbarzähne waren zu Zahn #46 migriert und hatten den Zahnzwischenraum geschlossen.

Im vorliegenden Artikel wird die endodontische Revision mit koronaler Restauration eines tiefzerstörten Unterkiefermolars unter Verwendung eines nano-keramischen Hybrid-Material-Blocks zur Herstellung einer Endokrone mittels CAD / CAM-Technik präsentiert.

Ein 40-jähriger Patient stellte sich wegen Zahnschmerzen in der Abteilung für Endodontie der zahnmedizinischen Fakultät der Universität in Buenos Aires vor.

Befund der klinischen Untersuchung

Bei der klinischen Untersuchung zeigte sich ein Bruch im mesialen Teil der Restauration an Zahn 46. Die Randbereiche zeigten deutliche Randspalten mit möglicher Mikroleakage. Während vor allem auf der lingualen Seite massive Zahnhartsubstanzverluste deutlich zu erkennen waren, wiesen die Schmelzränder auf der bukkalen Seite grau-braune Verfärbungen auf. Durch den Verlust der approximalen Kontaktpunkte waren die beiden Nachbarzähne, der untere zweite Molar und der Prämolar, in Richtung des ersten UK-Molaren #46 gekippt.

Ursache für die spontanen Schmerzen war ein endodontisch behandelter erster unterer Molar, der zuvor mit einer Amalgamfüllung versorgt worden war und nun eine apikale Entzündung aufwies, die bei der intraoralen Palpation festgestellt wurde.

Instrumentelle Befunde

Im Röntgenbild zeigte sich, dass sich die Präparationsränder der Amalgamrestauration vor allem auf der mesialen Seite geöffnet hatten (Abb. 1). Die endodontische Therapie war mangelhaft: Die Aufbereitung der Wurzelkanäle erschien unangemessen und sowohl die dreidimensionale Abdichtung als auch die Arbeitslänge waren insuffizient. Außerdem schien es in der distalen Wurzel einen unbehandelten Wurzelkanal zu geben.

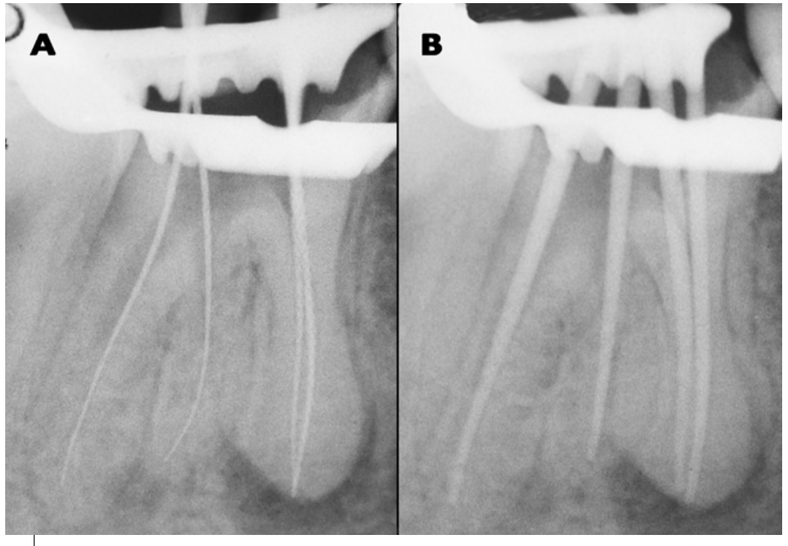

Abb. 2a und b: Röntgenaufnahmen der endodontischen Behandlung: Kontrolle der Arbeitslänge; Überprüfung der Reichweite der Haupt-Guttaperchastifte.

Die apikale Hälfte der Wurzeln des #46 wies eine unregelmäßige Wurzelmorphologie mit einer kugelförmigen Volumenzunahme auf, die mit einer Hyperzementose vereinbar sein könnte. Des Weiteren war eine Verbreiterung des Parodontalspalts in nahezu seiner gesamten Ausdehnung zu beobachten. Am Apex der distalen Wurzel befand sich eine röntgenologische Aufhellung bedeutender Größe, an der mesialen Wurzel eine kleinere.

Diagnose
- Insuffiziente Amalgam-Füllung bei zuvor endodontisch behandeltem Zahn #46 mit Mikroleakage
- Akute apikale Parodontitis mit spontanen Schmerzen
- Kugelförmige Morphologie beider Wurzeln im Sinne einer Hyperzementose

Behandlungsplanung
Der Zahn bedurfte einer endodontischen Revisionstherapie und einer neuen Kronenrestauration.

Abfolge der Behandlungsschritte
Es war vorgesehen, die Behandlung aus Revision der Wurzelkanalbehandlung, sofortiger Herstellung und Einsetzen der definitiven Kronenrestauration in der gleichen klinischen Sitzung durchzuführen. Die klinische Situation und die geplante Behandlung wurden dem Patienten erläutert. Er stimmte dem Behandlungsbeginn zu.

Der erste Schritt war die endodontische Revision: Nach örtlicher Betäubung wurde das Arbeitsfeld mit Kofferdam isoliert. Eine Kofferdamklammer wurde um den Molar #46 gelegt. Das alte Amalgam wurde entfernt, wobei darauf geachtet wurde, keine gesunde Substanz abzutragen. Nach Erreichen der endodontischen Füllung wurden weitere Reste von Amalgam und Zement vorsichtig entfernt.

Die Wurzelkanalfüllung wurde mit rotierenden Instrumenten für endodontische Aufbereitung und Revisionen (ProTaperUniversal Retreatment, Dentsply) entfernt. Das koronale Drittel wurde mit der Feile D1 (Größe 030, 9 % Konizität) behandelt, das mittlere Drittel mit der Feile D2 (Größe 025, 8 %

Abb. 3: Ergebnisse nach der endodontischen Behandlung. Es wurde eine korrekte dreidimensionale Versiegelung erreicht. Arbeitslänge und Abdichtung wurden korrigiert. Es wurde ein zusätzlicher distaler Wurzelkanal gefunden, behandelt und gefüllt.

Konizität); das apikale Drittel mit der Feile D3 (Größe 020, 7 % Konizität). Die Entfernung erfolgte rein mechanisch, sodass man auf Lösungsmittel für Wurzelkanalfüllungen verzichten konnte. Der unbehandelte Wurzelkanal in der distalen Wurzel wurde aufgesucht und manuell mit K-Feilen in den Größen 15, 20 und 25 aufbereitet. Anschließend wurde mit denselben Feilen die Arbeitslänge radiologisch mittels Apexlokalisator überprüft (Abb. 2a).

Nach Festlegung der Arbeitslänge wurden die Wurzelkanäle mit dem ProTaper NEXT System (Dentsply) präpariert und gereinigt. Das System besteht aus den drei Hauptfeilen X1, X2 und X3 mit unterschiedlicher Konizität.

Vor jedem Wechsel zur nächsten Feile wurden die Wurzelkanäle mit 2,5 %iger NaOCl-Lösung gespült (Natriumhypochlorit) (EndoActivator System, Dentsply). Nach ihrer Formgebung wurden die verschiedenen Wurzelkanäle 1 Minute lang mit 17 %iger EDTA-Lösung (Ethylendiamintetraessigsäure) gespült, da diese als antibakterielle Spüllösung sehr gut zur Entfernung der Schmierschicht indiziert ist. Anschließend erfolgte eine Spülung mit 2,5 %iger NaOCl-Lösung. Danach wurden die Wurzelkanäle mit sterilen Papierspitzen getrocknet.

ProTaper Next Conform Fit Guttapercha-Spitzen (Dentsply), ein auf die Größe der mit ProTaper NEXT-Feilen aufbereiteten Kanäle abgestimmtes System, wurden in jeden Wurzelkanal eingebracht und mittels einer intraoralen Röntgenaufnahme überprüft (Abb. 2b).

Schließlich wurden die Wurzelkanäle manuell durch die vertikale Kondensationstechnik mit kalter Guttapercha und Spreadern gefüllt. Zusätzlich wurden ergänzende Guttaperchastifte und ein endodontischer Sealer (Adseal, Meta Biomed) verwendet.

Nach Abschluss wurden die Guttaperchastifte zunächst manuell mit einem warmen Instrument gekürzt. Nach Reinigung der Dentinoberfläche des Pulpakammerbodens erfolgte eine Röntgenkontrolle (Abb. 3).

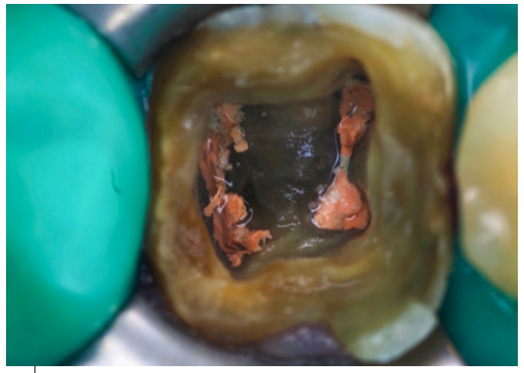

Abb. 4: Situation unmittelbar nach Füllung der Wurzelkanäle. Die Guttapercha muss angemessen gekürzt werden. Schlechter Zustand des Restdentins. Verlust von Zahnschmelz im distalen Bereich.

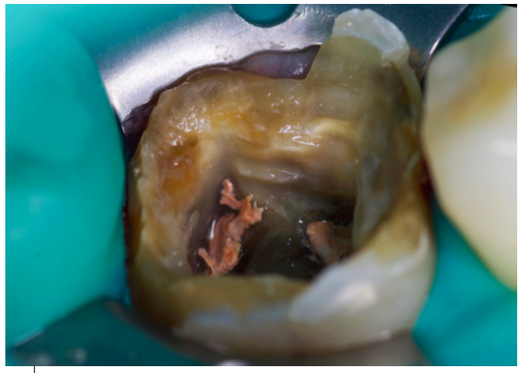

Abb. 5: Zu erkennen ist der großvolumige Raum in der erweiterten Pulpakammer. An der lingualen Wand sind Unterschnitte vorhanden. Die verbleibende Zahnsubstanz ist dünn.

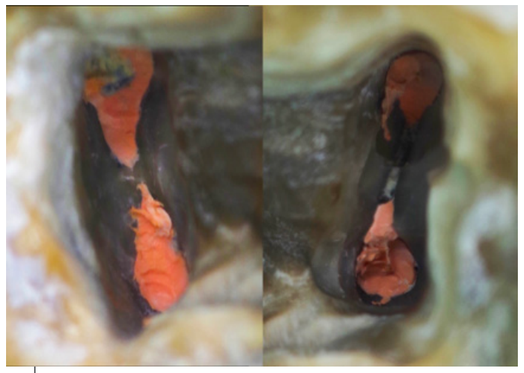

Abb. 6: Die Guttapercha wurde unter Verwendung einer Ultraschallspitze und manueller Exkavatoren 1–2 mm innerhalb jedes Wurzelkanals gekürzt. Zur Unterstützung wurde ein Mikroskop verwendet.

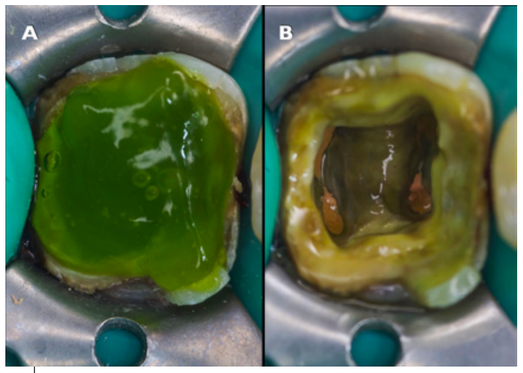

Abb. 7a und b: Dentin und Zahnschmelz wurden geätzt (Phosphorsäure 37 % – 15 Sekunden). Nach Spülen und Trocknen wurde ein Universaladhäsiv appliziert.

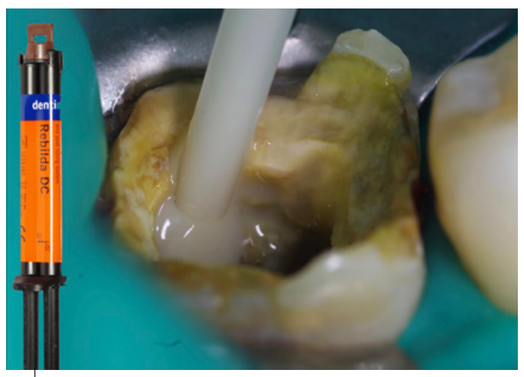

Abb. 8: Boden der Kavität und Unterschnitte wurden mit einem Stumpfaufbau-Composite (Rebilda DC, VOCO) bedeckt und versiegelt.

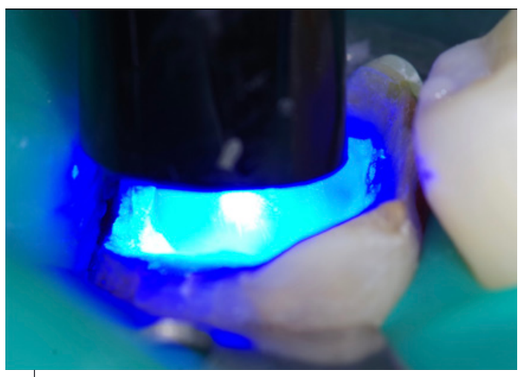

Abb. 9: Das Stumpfaufbau-Composite wurde mit einem Hochleistungs-LED-Lichthärtegerät (Celalux 3, VOCO) polymerisiert.

Die Resultate waren vielversprechend. Auf der Röntgenaufnahme waren adäquat aufbereitete und gut gefüllte Wurzelkanäle zu erkennen inklusive des Kanals der distalen kritischen Wurzel. In allen vier Wurzelkanälen waren Arbeits- und Füllungslänge gut definiert.

Nach der Revision der Wurzelkanalbehandlung wurde ein starker Substanzverlust im koronalen Teil des Molars festgestellt. Unter anderem war der Schmelz an der distalen und der lingualen Seite der Zahnkrone verloren gegangen und das verbleibende Dentin war dünn und wies eine bedeutende Verfärbung auf (Abb. 4). Dennoch war noch ein großvolumiger Raum vorhanden, der für die adhäsive Verbindung der Endokrone nutzbar war. Dieser Raum wird als erweiterte Pulpakammer (enlarged pulp chamber) bezeichnet und besteht aus der ursprünglichen Pulpakammer, die durch endodontischen Zugang, endodontische Instrumentierung und iatrogene Substanzentfernung vergrößert wurde (Abb. 5).

Da versehentlich einige Guttaperchaüberschüsse verblieben, wurden 1–2 mm Guttapercha in jedem Wurzelkanal mit der Spitze eines Ultraschallgeräts ohne Wasserkühlung und mit manuellen Exkavatoren entfernt. Die Entfernung des Guttaperchaüberschusses und das Abwischen des endodontischen Sealers gelten als wichtige Schritte zur Verbesserung der Adhäsion mit dem Boden der Pulpakammer: Diese Maßnahmen wurden daher mithilfe eines klinischen Mikroskops durchgeführt (Abb. 6).

Der nächste Schritt bestand in der Bedeckung des Bodens und der Wände der „vergrößerten Pulpakammer" mit einem fließfähigen Composite-Material, um den Zugang zu den Wurzelkanälen zu verschließen, die Unterschnitte zu füllen und die finale Präparation zu gestalten.

Eine Vorbehandlung durch Ätzung von Schmelz und Dentin (Total-Ätz-Technik) wurde an der „vergrößerten Pulpakammer" für 15 s durchgeführt, die Phosphorsäure wurde abgesaugt und die konditionierte Fläche für 20 s gespült (Abb. 7a und b). Anschließend wurde ein Universaladhäsiv (Futurabond U, VOCO) nach Trocknung gemäß Gebrauchsinformationen auf die konditionierte Oberfläche aufgetragen. Das Adhäsiv wurde für 20 s sorgfältig einmassiert und zur Verdunstung des Lösungsmittels mit sanftem Luftstrom für 5 s verblasen. Danach wurde die Lichtpolymerisation des Adhäsivs 10 s lang unter Verwendung eines Hochleistungs-LED-Lichthärtegeräts (Celalux 3, VOCO) durchgeführt.

Anschließend wurde eine Schicht eines dualhärtenden Stumpfaufbau-Composites (Rebilda DC, VOCO) auf Kavitätenboden und linguale Wand, an der sich die Unterschnitte befanden, appliziert (Abb. 8). Das Aufbaumaterial wurde sofort lichtgehärtet (Abb. 9) und die Kavität umgestaltet (Abb. 10 und 11): Die Fotos zeigen einen glatten Boden und glatte Präparationsgrenzen mit bedeutendem Volumen in der vergrößerten Pulpakammer. Die verbleibende Zahnsubstanz – insbesondere der Zahnschmelz an der mesialen Seite – konnte erhalten werden.

Kürzliche Finite-Elemente-Analysen von Zheng et al. zeigen, dass minimalinvasive flache Butt Joint-Präparationen [stumpfer Stoß] nicht so optimal sind wie stumpfe Butt Joint-Präparationen mit 20° Abschrägung (Zheng et al., BMC Oral Health, 2022). Weiterhin wurde keine axiale Reduktion ausgeführt.

Durch den Verlust der approximalen Kontaktpunkte in den vorangegangenen Jahren waren rechts unten der zweite UK-Molar und zweite Prämolar in Richtung des betroffenen Molaren #46 gekippt, sodass dieser erste Molar einen subgingivalen Kontakt mit beiden aufwies. Nach ihrer Separation vom ersten Molaren mittels dünnem Diamantbohrer wurde der für eine geeignete koronale Restauration vom Zahn #46 erforderliche Raum wiederhergestellt.

Anschließend wurden die reduzierten Interproximalflächen mit oszillierenden Finier- / Polierspitzen

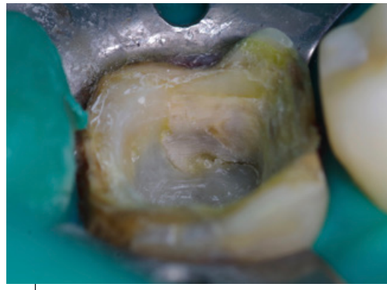

Abb. 10: Die Kavität wurde modelliert, Materialüberschüsse wurden mit feinen Diamantbohrern entfernt und Präparationsgrenzen geglättet. Es wurde keine Zahnsubstanz abgetragen.

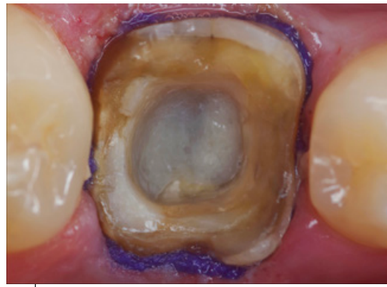

Abb. 11: Letzte Vorbereitungen vor der digitalen Abformung: Legen von Retraktionsfäden, leichte Reduzierung des zweiten Unterkiefermolaren und zweiten Prämolaren (diese waren migriert und hatten den Zahnzwischenraum geschlossen).

Abb. 12: In der digitalen Abformung wurden die Präparationsgrenzen und verschiedene Details präzise wiedergegeben. Für die Abformungen wurde das Omnicam-Gerät (Sirona) verwendet.

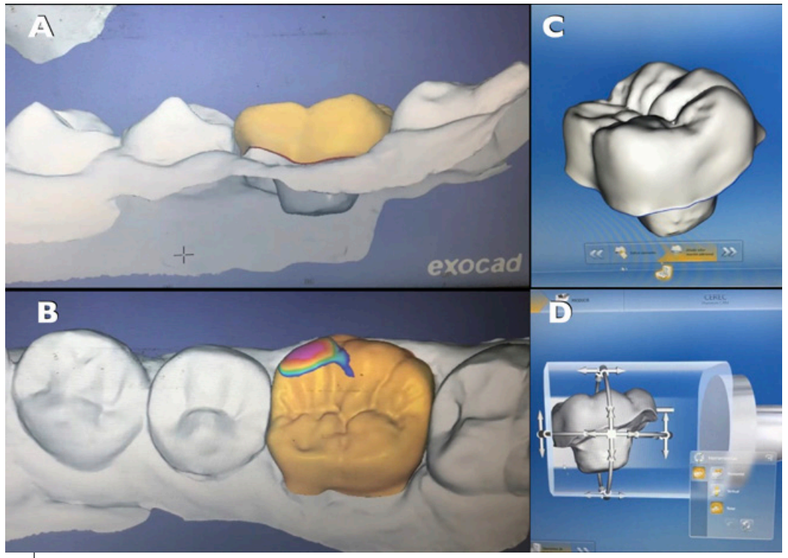

Abb. 13a bis d: Das Design wurde größtenteils mit dem Programm von exocad erstellt. Nach Abschluss der digitalen Gestaltung der Endokrone wurde die Datei wieder in das CEREC-System übertragen. Die Restauration wurde digital im Inneren des Blocks „platziert", um den Fräsvorgang zu unterstützen.

für das EVA-System (KaVo) geglättet und poliert. Direkt danach wurde der Kofferdam entfernt und ein Retraktionsfaden um den Molar gelegt. Es wurde ein digitaler Abdruck unter Einsatz des CEREC-Systems (Dentsply) angefertigt (Abb. 12). Die Präparationsgrenzen der Kavität für Endokronen konnten perfekt übertragen werden.

Nach der allgemeinen Gestaltung der Restauration wurde die Abdruckdatei in ein anderes Designprogramm (exocad) übertragen, um die Restauration digital zu generieren (Abb. 13). Danach wurde die Restauration durch Fräsen aus einem hochgefüllten nano-keramischen Hybrid-Material (Grandio blocs, VOCO) hergestellt (Abb. 14). Das Fräsen des Composite-Blocks nahm etwa 10 min in Anspruch. Anschließend wurde ein lichthärtendes Charakterisierungsmaterial auf die vorbehandelten Furchen und Fissuren aufgebracht (FinalTouch, VOCO) (Abb. 15), lichtgehärtet und mit einem Packable / Flow (oder einem Gemisch) okklusal überschichtet und lichtgehärtet. Die Endokrone wurde mit Gummispitzen und Bürsten poliert (Abb. 16 und 17).



Abb. 14: Ein Grandio blocs (VOCO) wurde in die Fräsmaschine eingespannt und der Fräsvorgang gestartet. Er dauerte ungefähr 10 min.

Abb. 15: Nach Entnahme der Restauration aus der Fräsmaschine wurden zur Individualisierung weiße Charakterisierungsmaterialien (FinalTouch, VOCO) verwendet. Nach Lichthärtung und Beschichtung von FinalTouch wurde die Restauration mit Gummispitzen und Bürsten poliert.

Abb. 16: Die fertige Endokrone, Ansicht von oben.

Abb. 17: Die fertige Endokrone, Ansicht der innenliegenden Oberflächen. Beachtenswert ist der erhebliche Anteil, der in die vergrößerte Pulpakammeraufbereitung des Molars zum Bonding eingesetzt wird.

Während der Zeit, die für die CAD/CAM-Fertigung benötigt wurde, wartete der Patient in der Praxis. Nach Fertigstellung wurde die Restauration in die Klinik gebracht, 3 min lang mit Alkohol desinfiziert und in der Kavität einprobiert. Der Sitz war sehr präzise, dasselbe galt für die Okklusion. Es wurden keine Anpassungen vorgenommen. Die Restauration bedeckte die verbleibende Zahnsubstanz und der in die erweiterte Pulpakammer eingesetzte Teil war voluminös, wodurch die Retention der Endokrone sichergestellt und zudem die Restzahnsubstanz geschützt sein würden.

Nach der Kontrolle dieser verschiedenen Parameter konnte die adhäsive Befestigung erfolgen. Zu diesem Zweck wurde die innenliegende Oberfläche der Endokrone durch Sandstrahlen mit Aluminiumoxid(Al_2O_3)-Partikeln bei 1–2 bar angeraut, danach mit destilliertem Wasser und Reinigungsmittel gereinigt, mit Wasser gespült und im Luftstrom getrocknet (Abb. 18a). Danach wurde ein Silan-Haftvermittler (Ceramic Bond, VOCO) aufgetragen und für 60 s einwirken gelassen (Abb. 18b). Es wurde erneut ein Retraktionsfaden gelegt. Die Nachbarzähne wurden durch ein Teflonband geschützt (Abb. 19).

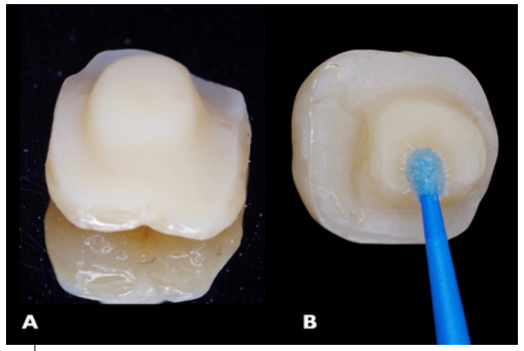

Abb. 18a und b: Die Adhäsivbehandlung der inneren Oberfläche der Endokrone umfasste Sandstrahlen mit Aluminiumoxidpartikeln, gefolgt von der Reinigung der Oberfläche mit destilliertem Wasser und Reinigungsmittel. Anschließend wurde ein Silan-Haftvermittler (Ceramic Bond, VOCO) angewendet.

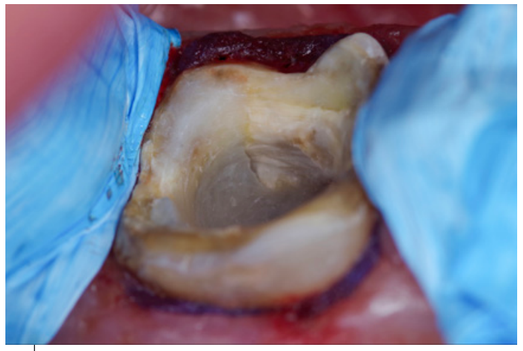

Abb. 19: Der Zahn ist bereit für die adhäsive Vorbehandlung mit einem dualhärtenden Haftvermittler (Futurabond U, VOCO). Die Nachbarzähne wurden durch Teflonband geschützt. Im Sulkus wurde ein Retraktionsfaden gelegt, um die Gingiva abzuhalten und um zu verhindern, dass Flüssigkeiten den Adhäsionsvorgang stören.

Die neu bedeckte Kavität wurde mit 37 %iger Phosphorsäure geätzt, mit Wasser gespült, getrocknet und mit einem dualhärtenden Universaladhäsiv (Futurabond U, VOCO) vorbehandelt. Zur Zementierung wurde ein dualhärtendes Befestigungs-Composite (Bifix QM, VOCO) in die Endokrone eingebracht (Abb. 20), die anschließend auf den Zahn befestigt wurde. Nach kontinuierlichem leichtem Druck saß sie in der korrekten Position. Zementüberschüsse wurden mit Mikrobürsten vestibulär und lingual und Zahnseide approximal entfernt. Dann wurde das Material 1 min von lingualer und bukkaler Seite lichtgehärtet. Die Ränder wurden mit Diamantfinierern optimiert und mit Gummispitzen und Bürsten poliert. Die Zahnzwischenräume wurden auf Überschüsse kontrolliert und es wurde die Okklusion überprüft. Es gab keinen Bedarf an Anpassungen (Abb. 21 und 22).

Ergebnisse: Vorher-Nachher-Situation im Vergleich

Ergebnisse der Therapie waren die in einer einzigen Behandlungssitzung durchgeführte endodontische Revision eines tief zerstörten Molaren und die direkte Versorgung mit einer Endokrone.

Die posttherapeutisch angefertigten klinischen Fotos und Röntgenbilder verifizierten das Behandlungsergebnis: Der Molar hat seine anatomische Form und somit seine Funktion wiedererlangt.

Die Endokrone und das Aufbaumaterial füllen die vergrößerte Pulpakammer vollständig aus; der Zugang zu den Wurzelkanälen ist somit hermetisch verschlossen. Die Ränder der Endokrone sind ebenfalls ausreichend abgedichtet. Suffiziente Kronenränder spielen für den Langzeiterfolg eine entscheidende Rolle (Abb. 21 und 22).

Hinsichtlich der endodontischen Revision an sich waren die Aufbereitung und Versiegelung der Wurzelkanäle angebracht; es wurde eine geeignete dreidimensionale Abdichtung erzielt und die Arbeitslänge wurde korrigiert. Der unbehandelte Wurzelkanal, welcher der zusätzlichen distalen Wurzel entsprach, wurde ebenfalls korrekt aufbereitet und versiegelt (Abb. 23).

Diskussion: Argumente für den klinischen Entscheidungsprozess

Die röntgenologisch diagnostizierte Hyperzementose am Zahn #46 war ein Faktor ohne therapeutische Konsequenzen. Diese hyperplastische Bildung von Wurzelzement könnte von der Reizung aus infizierten Wurzelkanälen und / oder durch die Hyper- oder Hypoaktivität der Zahnwurzel aufgrund dysfunktionaler okklusaler Kräfte im Zusammenhang mit der fehlerhaften Anatomie der alten Restauration verursacht worden sein.

Abb. 20: Zahnsubstanz und Stumpfaufbau-Composite wurden mit Phosphorsäure geätzt, gespült und getrocknet. Es wurde ein dualhärtendes Universaladhäsiv appliziert und die Restauration wurde mit einem Composite-Material (Bifix QM, VOCO) zementiert.

Abb. 21: Überschüsse von Adhäsiv-Zement wurden mit Bürsten und in den Zahnzwischenräumen mit Zahnseide entfernt. Die Präparationsgrenzen wurden mit Gummispitzen, die Oberfläche mit Bürsten poliert. Die Okklusion wurde kontrolliert; es wurden keine Anpassungen vorgenommen.

Abb. 22: Die Okklusalfläche wurde ebenfalls poliert. Das Zahnfleisch ist verletzt und muss abheilen.

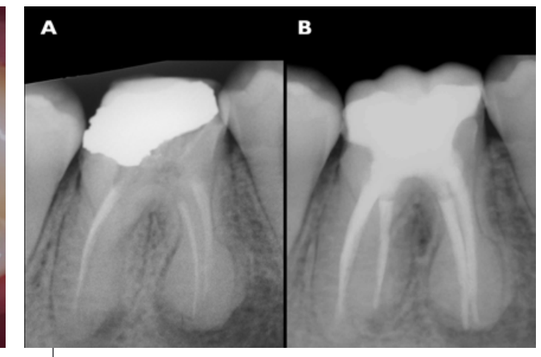

Abb. 23a und b: Vorher- und Nachher-Situation im Röntgenbild. Die Unterschiede sind deutlich zu erkennen. Die endodontische Therapie wurde korrigiert und die Restauration sieht gut adaptiert und modelliert aus. Die Interproximalbeziehungen wurden ebenso durch die Anatomie der Endokrone wiederhergestellt. Es sind keine Lücken zwischen der Restauration und der endodontischen Füllung vorhanden. Die Versiegelung durch die endodontische Therapie ist vollständig und dicht.

Der tiefzerstörte Molar #46 wurde in einer einzigen Behandlungssitzung endodontisch revidiert und mit einer mittels CAD/CAM-Technologie chairside hergestellten Endokrone restauriert. Diese Methode ist zeitsparend und kostensenkend.

Die mikroskopgestützte Reinigung der Guttapercha und des endodontischen Sealers sind essenziell zur Verbesserung der Adhäsion am Boden der Kavität (Zarow et al., 2009). Die Qualität der Kronenrestauration ist für die periapikale Gesundheit mindestens so wichtig wie die Qualität der endodontischen Behandlung selbst (Atlas A et al., 2019).

Bei der Revision von endodontisch behandelten Zähnen ergeben sich Vorteile, wenn die Kronenrestauration in derselben Sitzung wie die postendodontische Behandlung im Wurzelkanal erfolgt (Heling I et al., 2002). Die Durchführung der definitiven Restauration in der gleichen Sitzung mit der

postendodontischen Behandlung gewährleistet eine bessere koronale Versiegelung und steigert somit die Erfolgsrate der endodontischen Therapie. Daher wurde keine provisorische Restauration auf Zahn #46 eingesetzt. Außerdem sollte die Zeit zwischen Wurzelkanalfüllung und restaurativer Rekonstruktion der Krone so kurz wie möglich gehalten werden, um auch eine erneute Kontamination der Wurzelkanäle zu vermeiden (Soares CJ et al., 2018).

Ein besserer mechanischer Schutz des Restgewebes wird von Anfang an geleistet, wenn in derselben Sitzung eine definitive Versorgung eingesetzt wird: Tatsächlich ist die Wahrscheinlichkeit einer Ablösung der definitiven Versorgung deutlich geringer als bei einem Provisorium. Außerdem wird es von den Patienten aufgrund des gesteigerten Komforts bevorzugt, wenn die definitive Versorgung inklusive Erzielung der vollen Funktion in nur einer, wenn auch längeren, Sitzung durchgeführt und die Behandlung abgeschlossen werden kann.

Das Material der Wahl für eine Endokrone war ein vorpolymerisiertes nano-keramisches Hybrid-Material mit hohem Füllstoffgehalt (Grandio blocs, VOCO). Das Nano-Hybrid-Material gilt neben Lithiumdisilikat-(verstärkten) Glaskeramiken, Feldspatkeramiken und kunststoffinfiltrierten Feldspatkeramiken (Hybrid-Keramiken) als am besten zur Herstellung von Endokronen geeignet. Fallberichte und klinische Studien zeigen zusätzliche Vorteile auf, wenn die Endokronen mit nano-keramischen Hybrid-Material wie dem in diesem Fall hergestellt werden. Die besseren elastischen Eigenschaften bedeuten eine verbesserte Aufnahme von mechanischer Spannung und damit einen höheren Schutz der geschwächten Zahnsubstanz (Rocca GT, Krejci I, 2013; Rocca GT et al., 2015; Zhen et al., 2020).

Im Vergleich zu Provisorien aus regulärem Composite, die an einem Gipsmodell eingesetzt und polymerisiert werden, weist ein industriell polymerisiertes hochgefülltes nano-keramisches Hybrid-Material wie das hier verwendete Grandio blocs (VOCO) bessere physikalische und mechanische Eigenschaften (Zhen et al., 2020) und einen höheren Polymerisationsgrad auf. Bei Grandio blocs sind eine höhere Bruchfestigkeit, kein Chipping und aufgrund der bereits erfolgten Polymerisation keine Verformung zu erwarten. Der höhere Polymerisationsgrad verringert die Wasseraufnahme und Degradation im oralen Milieu. Und im Vergleich zu konventionellen Verfahren erhöhen CAD/CAM-Verfahren die Präzision der endgültigen Restauration (Rocca et al., 2015).

Die Aufbereitung der Kavität ist bei der Arbeit mit Endokronen ebenfalls ein sensibler Aspekt. Bisher wurden stumpfe Okklusalränder (Butt Joint) bevorzugt, während die herkömmliche axiale Reduktion nicht zu empfehlen ist (Fages and Bennasar, 2013; Govare et al., 2020). Einige neuere Untersuchungen deuten jedoch darauf hin, dass Butt Joint mit 20° Abschrägung (Zhen et al., 2022) effektiver sind als flache Butt Joint.

Die subgingivalen Präparationsgrenzen müssen zugänglich sein; eine Möglichkeit ist das Legen von Retraktionsfäden vor der Anfertigung der konventionellen oder digitalen Abformung. Es darf kein Kontakt zwischen der Kavität und dem benachbarten Zahn bestehen. Der okklusale Bereich muss ebenfalls adäquat gestaltet und vorab entsprechend sorgfältig überprüft werden (Rocca et al., 2015).

Das Adhäsionsprotokoll bei der Zementierung der Restauration hat sich in verschiedenen Forschungsstudien ebenfalls als entscheidend erwiesen. In dieser Hinsicht ist zu berücksichtigen, dass das Dentin eines endodontisch behandelten Zahns, und insbesondere das Dentin des Wurzelkanals und des Pulpakammerbodens, ein verändertes Substrat darstellen und ein geringeres Adhäsionsvermögen bieten könnten (Kijsamanmith et al., 2002). Da dieser Zahn #46 bereits über mehrere Jahre devital war, war bei ihm klinisch eine braun verfärbte und durchscheinende Zahnsubstanz erkennbar. Forschungsstudien deuten darauf hin, dass Dentin in diesem Zustand modifiziertes Kollagen aufweisen kann (geringere Dichte des Kollagens mit kurzen und durchtrennten Fasern). Dies kann die adhäsive Technik beeinträchtigen, wenn diese ausschließlich auf eine Kollagenfaser-Adhäsiv-Hybridschicht aufbaut. Die Dentintubuli sollten geöffnet sein, damit Harz-Tags erzeugt werden können und der durch die verminderte Kollagenqualität verursachte Adhäsionsverlust kompensiert werden kann (Scotti and Ferrari, 2004).

In dem vorliegenden klinischen Fall waren die Dentintubuli zu Beginn der Restauration bereits geöffnet, da die endodontische Therapie gerade beendet worden war und man dabei war, mit der adhäsiven post-endodontischen Behandlung zu beginnen. Es war hier wichtig, die Guttapercha-Überschüsse nicht mit rotierenden Instrumenten zu entfernen, weil dadurch eine sogenannte „sekundäre Schmierschicht" entstanden wäre. Die sekundäre Schmierschicht ist schwieriger aufzulösen, da die übliche Schmierschicht dann mit plastifizierter Guttapercha und endodontischem Sealer verbunden ist (Ferrari et al., 2008). Deshalb sind in diesen Fällen beim Entfernen überschüssiger Guttapercha eine Ultraschallspitze und Handinstrumente zu bevorzugen. Überschüssiger endodontischer Sealer sollte ebenfalls vorsichtig mit Alkohol oder einem Reinigungsmittel unter Verwendung von Mikrobürsten oder Schaumstoffpellets (z. B. Pele Tim, VOCO) entfernt werden. Die Konditionierung mittels Ätz-Technik im Total-Etch mit einem 35–40 %igen Phosphorsäuregel nach Entfernung der Guttapercha- und Sealer-Überschüsse trägt ebenfalls dazu bei, das Dentin sauber und seine Tubuli offen zu halten.

Schlussfolgerungen

Patientenzufriedenheit: Die Durchführung der Restauration unmittelbar nach der endodontischen Behandlung sorgt für eine bessere und sofortige koronale Versiegelung, stellt einen sofortigen Schutz für die verbleibende gesunde Zahnsubstanz her, spart Zeit und bietet dem Patienten und dem Behandler Komfort und Sicherheit.

Fazit: Endokronen aus hochgefüllten nano-keramischem Hybrid-Material Grandio blocs stellen eine neue Alternative zur Behandlung tiefzerstörter Zähne, insbesondere von Molaren, dar und befreien den Zahnarzt von der Verwendung von Wurzelstiften. Die Ergebnisse aus In-Vitro-Studien, klinischen Studien und Praxis sind vielversprechend. Sie bieten gegenüber Stiften und Kronen eine weniger invasive Möglichkeit mit besserem mechanischem Verhalten.

Weiterführende Literatur

Atlas A, Grandini S, Martignoni M. Evidence-based treatment planning for the restoration of endodontically treated single teeth: importance of coronal seal, post vs no post and indirect vs direct restoration. Quintessence International 2019;Vol 50. No 10 - Nov/Dec.

Biacchi GR, Basting RT. Comparison of fracture strength of endocrowns and glass fiber post- retained conventional crowns. Oper Dent. 2012;37:130-6.

Fages M, Bennasar B. The endocrown: a different type of all-ceramic reconstruction for molars. J Can Dent Assoc 2013;79:d140.

Ferrari M, Breschi L, Grandini S. Fiber posts and endodontically treated teeth. South Africa: Modern Dentistry Media, 2008.

Govare N, Contrepois M. Endocrowns: A systematic review. J Prosthet Dent 2020 Mar 123(3):411-8.

Heling I, Gorfil C, Slutzky H, Kopolovic K, Zalkind M, Slutzky-Goldberg I. Endodonticfailure caused by inadequate restorative procedures: review and treatment recommendations. J Prosthet Dent. 2002;87:674-8.

Kijsamanmith K, Timpawat S, Harnirattisai C, Messer HH. Micro-tensile bond strengths of bonding agents to pulpal floor dentine. Int Endod J. 2002;35:833-9.

Morimoto S, Fraga RM, Tedesco TB, Özcan M, Sampaio FBWR. Two-year survival of ceramic endocrowns and partial coverage ceramic restorations with fiber post: a 2 year double blind randomized clinical trial. 2022. Eur J Prosth Rest Dent. 03/2022. Article in Press. doi: 10.1922/EJPRD_2374Morimoto10.

Rocca GT, Krejci I. Crown and post-free adhesive restorations for endodontically treated posterior teeth: From direct composite to endocrowns. Eur J Esthet Dent. 2013;8:156-79.

Rocca GT, Krejci I, Dietschi D, Rizcalla N. Evidence-based concepts and procedures for bonded inlays and inlays. Part 2. Guidelines for cavity preparation and restoration fabrication. Eur J Esthet Dent. 2015. Vol 10. No. 3. 392-413.

Scotti R, Ferrari M. Pernos de Fibra. Barcelona (Spain): Masson, 2004.

Sedrés-Porto JA, de Oliveira da Rosa W, Fernandes da Silva A, Aldrighi Münchow E, Pererira-Cenci T. Endocrown restorations. A systematic review and meta-analysis. J Dent 2016 Sep;52:8-14.

Sevimli G, Cengiz S, Oru, MS. J Istanbul Univ Fac Dent 2015;49(2):57-63.

Soares CJ, Rodrigues MP, Faria-e-Silva AL, Santos-Filho PCF, Veríssimo C, Kim HC, Versluis A. How biomechanics can affect the endodontic treated teeth and their restorative procedures? Braz Oral Res. 2018;32(suppl);e77:169-83.

Zarow M, Devoto W, Saracinelli M. Reconstruction of endodontically treated posterior teeth – With or without post?. Guidelines for the dental practitioner. Eur J Esthet Dent. 2009;4:312-27.

Zhen Z, He Y, Ruan W, Ling Z, Zheng C, Gai Y, Yan W. Biomechanical behavior of endocrowns with different CAD / CAM materials. Prosthet Dent. 2020 May 26:S0022-3913 (20) 30224-9.

Zheng Z, Sun J, Jiang L, Wu Y, He Y, Ruan W, Yan W. Influence of margin design and restorative material on the stress distribution of endocrowns: a 3D finite element analysis. BMC Oral Health. 2022;22:30 https://doi.org/10.1186/s12903-022-02063-y

Prof. Dr. Alejandro Bertoldi Hepburn

- *Schwerpunkt Endodontie*
- *Privatdozent an der Abteilung für Endodontie; Zahnklinik der Universität Buenos Aires, Buenos Aires, Argentinien*
- *Professor im Postgraduiertenstudiengang Zahnersatzkunde; Zahnklinik der Universidad del Desarrollo, Concepción, Chile*

Dr. Matías Scazzola

- *Schwerpunkt Endodontie*
- *Juniorprofessor an der Abteilung für Endodontie; Zahnmedizinische Fakultät der Universität Buenos Aires, Buenos Aires, Argentinien*

Kontakt:

Prof. Dr. Alejandro Bertoldi Hepburn, Dentist
Juncal 1681 - 4D
Buenos Aires, Argentina