Konservative Rehabilitation im Seitenzahnbereich in direkter und indirekter Technik (Teil 2)

Vincenzo Zuccaro, Gianfranco Roselli, Trifone Lorenzo Bruno

In diesem zweiteiligen Beitrag wird die funktionsorientierte Rehabilitation eines Patienten mit insuffizienten Restaurationen und Kariesrezidiv an den Zähnen 14, 15 und 16 beschrieben. Teil 1 erschien in Ausgabe 2/2023. Im Fokus stand dort die Versorgung des Zahns 16 mit einem Bulk-Fill-Nano-Hybrid-Composite (direkte Restauration) sowie die Präparation und Präzisionsabformung für ein Onlay an Zahn 15. In diesem zweiten Teil des Beitrags werden die Herstellung und Eingliederung des Onlays beschrieben und es wird die Behandlungsentscheidung diskutiert.

8. Herstellung des Onlays im Labor > Zahn 15

Um zwei Arten von Modellen herzustellen, wurden die Abformungen mit zwei verschiedenen Gipssorten ausgegossen. Ein erstes Gipsmodell entstand aus Superhartgips (Typ IV), bräunlich (Abb. 13) und ein zweites aus Universalgips (Typ II), weiß. Die Gipsmodelle wurden gescannt und als STL-Dateien an das Dentallabor gesendet. Dort erfolgte die Visualisierung der virtuellen Modelle am Bildschirm. Die Software erlaubte die Modifikation der Sägestümpfe.

- Computergestützte Konstruktion und Fertigung: Nach der Auswahl des korrekten Composite-Blocks (Grandio blocs, VOCO) wurde unter Berücksichtigung der untersichgehenden Bereiche, eines Zementspalts von 70 µm (Abb. 14a) sowie der Präparationsgrenze und Mindeststärke der Restaurationsränder (Abb. 14b) ein digitales Wax-up angefertigt (Abb. 15). Vor dem Fräsen in der CAM-Einheit wurden die Fräsachsen festgelegt und die Positionierung der Konnektoren in dem Rohling überprüft. In 20 bis 40 Minuten entstand so das Onlay (Abb. 16a und b).

Abb. 13: Sägestumpf aus Superhartgips, fotografiert aus verschiedenen Richtungen

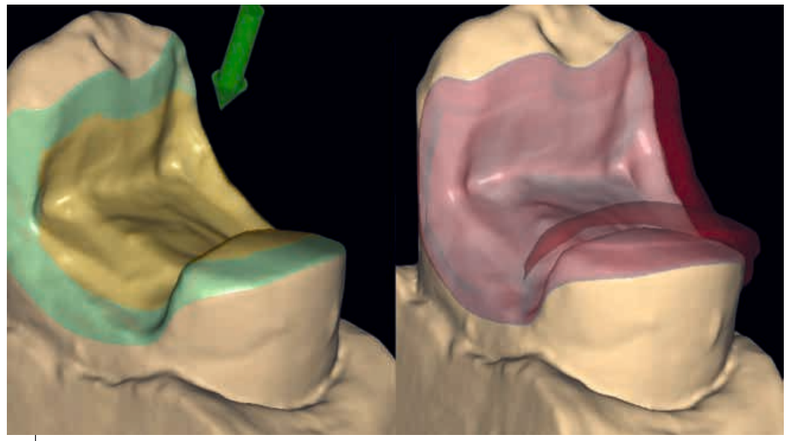

Abb. 14a und b: CAD-Auswertung der Zementstärken (a) und der Oberflächenlinien (b).

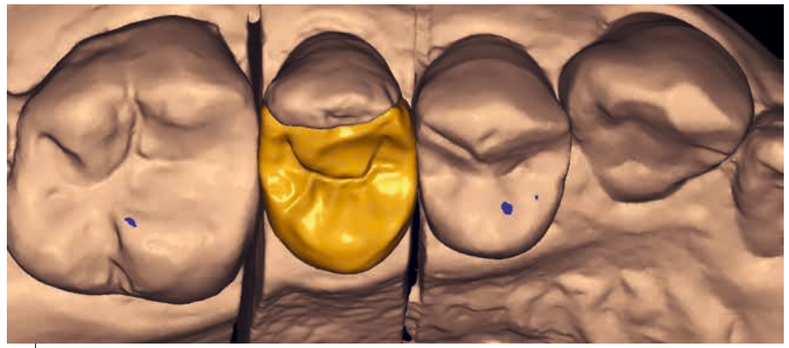

Abb. 15: Digitales Wax-up.

- Manuelle Nachbearbeitung: Der Zahntechniker trennte das Onlay anschließend mit einem rotierenden Instrument vom Block ab und beschliff es so, dass es je nach Bedarf auf dem einen oder dem anderen Modell eingesetzt werden konnte. Aus dem braunen Modell aus Superhartgips konnte der Sägestumpf von Zahn 15 herausgenommen werden, sodass die Kontur und die vertikale Artikulation des Onlays leicht anpassbar waren (Abb. 17a). Das präzisere weiße Modell aus Universalgips diente als Kontrollmodell zur Überprüfung der approximalen Passung der Restauration (Abb. 17b). Die Laborarbeiten wurden mit dem Finieren und Polieren des Onlays abgeschlossen. Nach entsprechender Reinigung und Desinfektion mit Alkohol wurde das Onlay an die Praxis ausgeliefert.

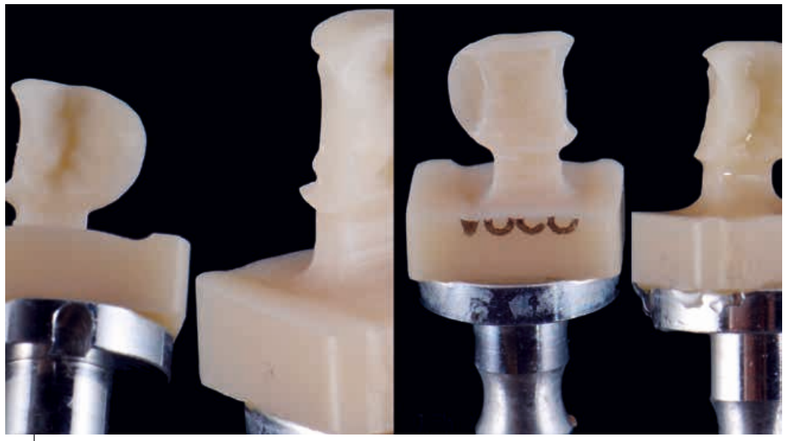

Abb. 16a und b: Onlay nach dem Fräsen der Restauration aus verschiedenen Blickwinkeln – noch verbunden mit der Basis des Fräsblocks.

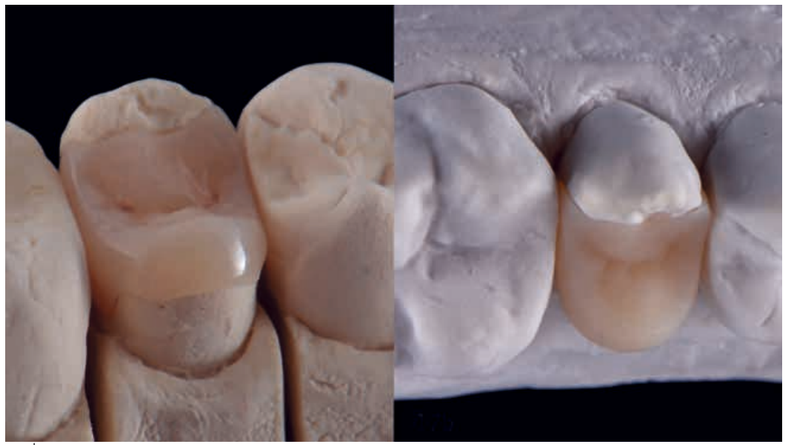

Abb. 17a und b: Einprobe auf dem herausnehmbaren Stumpfmodell, zur besseren Konturierung der Restauration (a) und anschließende Kontrolle der endgültigen interproximalen Passung auf dem hochpräzisen Studienmodell (b).

9. Zweite Behandlungssitzung: Definitive Eingliederung

Um die besten Voraussetzungen für einen optimalen Verbund zu schaffen, wurden die Oberflächen zunächst vorbehandelt. Es folgten die Eingliederung mit Befestigungscomposite, Aushärtung und Überschussentfernung wie folgt.

- Sandstrahlen der Restauration als abrasive Oberflächenkonditionierung und Silanisierung: Die Stuhlassistenz konditionierte die zu zementierenden inneren Onlay-Oberflächen durch Sandstrahlen mit Mikropartikeln aus Aluminiumoxid (Al2O3, 25-50 µm) bei 1 bis 2 bar (Rocatec, 3M). Anschließend wurde das Onlay gereinigt, mit ölfeier Druckluft getrocknet und mit einem Silanhaftvermittler (Ceramic Bond, VOCO) behandelt. Dazu wurde das Silan auf alle Klebeflächen aufgetragen und 60 Sekunden einwirken gelassen. Die Oberflächen wurden für fünf Sekunden mit Druckluft getrocknet. Diese Oberflächenvorbehandlung ermöglichte einen optimalen Verbund mit dem Zahn.
- Air-Polishing des präparierten Stumpf als mikroabrasive Oberflächenkonditionierung und Adhäsiv-Applikation: Parallel dazu wurde das Arbeitsfeld mit Kofferdam isoliert, der mit 26N-Klammern fixiert wurde. Anschließend wurde die präparierte Kavität in Zahn 15 mit einem Gemisch aus Druckluft-Wasser und Glycin-Pulver gereinigt, mit dem Vorteil, dass das retentive Potenzial des späteren Bondings am Zahn erhöht wird. Die Nachbarzähne wurden zusätzlich zum Schutz mit PTFE-Band isoliert (Abb. 18). Die Kavität wurde vorbereitend geätzt (Vococid, VOCO) (Abb. 19a), mit einem Universaladhäsiv gebondet (Futurabond U, VOCO) (Abb. 19b) und lichtpolymerisiert.
- Befestigung: Das Onlay aus Grandio blocs wurde mit einem dualhärtenden universellen Befestigungscomposite (Bifix QM, VOCO) befestigt, das beidseitig appliziert wurde, d. h. teilweise auf die Flächen des präparierten Zahns (Abb. 20) und teilweise auf die konditionierten Flächen des Onlays. Anschließend wurde das Onlay vorsichtig eingesetzt (Abb. 21a und b). Mit einem Kugelstopfer (nicht abgebildet) wurde zunächst intermittierend Druck auf den Bereich der Hauptfissur ausgeübt, um das homogene Fließen des Befestigungsmaterials zu fördern. Dadurch wurden Luftblasen entfernt und das noch flüssige überschüssiges Befestigungsmaterial konnte abfließen.
- Überschussentfernung: Mit dem Stopfer konnte nun kontinuierlich komprimiert werden, um die Restauration in-situ zu stabilisieren. Im ersten Teil der dreiminütigen chemischen Aushärtungszeit des dualhärtenden Befestigungscomposites wurde das Umfeld – bei noch in-situ befindlichem Kofferdam – gereinigt. Dies erfolgte, indem das überschüssige Material vestibulär und oral mit Metallwerkzeugen wie Spateln und Scalern und approximal mit einer flachen Zahnseide (Satin Floss, Oral B) gründlich entfernt wurde. Auf der mesialen und distalen Seite wurde zwei- bis dreimal die Zahnseide durch die interproximalen Bereiche geführt und von vestibulär in einer U-förmigen Bahn herausgezogen, um eventuell vorhandenes Restmaterial effektiv zu entfernen, ohne dass die Gefahr bestand, dass die Zahnseide versehentlich reißt.

Wie alle Composites unterliegt Bifix QM der Sauerstoffinhibierung. Um die Bildung einer sauerstoffinhibierten Schicht aus marginalem Zement zu verhindern, ist es möglich, die Restaurationsränder nach der Entfernung der Überschüsse mit einem transparenten Glyceringel (Liquid Strip, Ivoclar) abzudecken. Es wird empfohlen, den Patienten auf eine Watterolle beißen zu lassen, um die Restauration bis zum Ende der chemischen Aushärtezeit in der korrekten Position zu fixieren. Nach Aushärtezeit kann mit den Polymerisationszyklen von je 20 Sekunden auf allen Zementfugen begonnen werden.

Abb. 18: Schutz der Nachbarzähne mit PTFE-Band während des Mikroschleifens mit Glycin-Pulver.

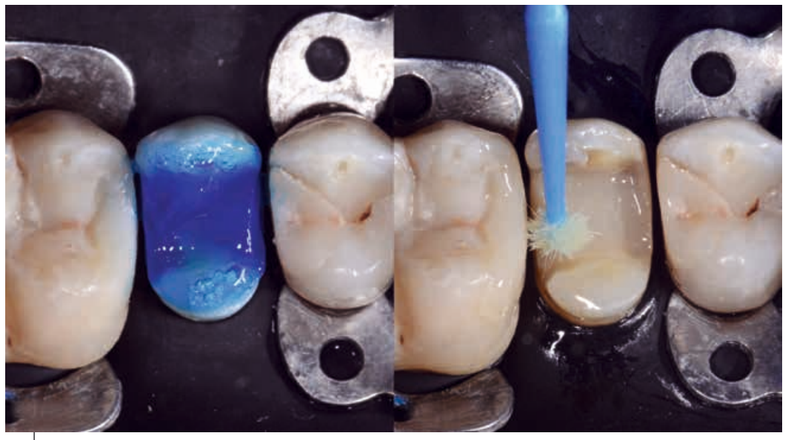

Abb. 19a und b: Säureätzung (a) und Auftragen des Bondings auf die Kavitätenflächen (b).

Abb. 20: Auftrag des Befestigungscomposites auf die präparierten Kontaktflächen des Zahnes (parallel dazu Auftrag des Befestigungscomposites auf die Innenseite der Restauration durch die Assistenz).

Abb. 21a und b: Befestigtes Onlay auf Zahn 15 (a). Unmittelbar vor der Ausarbeitung und Versiegelung der Randbereiche der Zähne 15 und 16 (b) mit sehr dünnflüssigem Composite.

10. Finieren und Polieren der Restaurationen

Nachdem der Kofferdam entfernt wurde, erfolgte in den Kontaktbereichen eine approximale Ausarbeitung mit Finier- und Polierstreifen. Nach Kontrolle der Kaufläche und selektivem Einschleifen der Okklusion (Abb. 22a, b und c) wurde zur Entfernung von Frühkontakten der oben beschriebene Wolframkarbid-Rosenbohrer verwendet (Abb. 22b), der bereits zur Kariesexkavation und zum präventiven selektiven Einschleifen eingesetzt worden war (C1S.314.016, Horico oder H1S.314.016, Komet).

Anschließend erfolgte das Finieren und Polieren mit diamantierten Gummipolierern (Dimanto, VOCO). Manche rauen Oberflächen des Onlays wurden mithilfe von feinkörnigen Polierscheiben, aber auch mit Gummipolierern (Abb. 23) geglättet und poliert. Für die Hochglanzpolitur (Abb. 24) wurde eine handelsübliche nicht-abrasive Zirkonoxidpaste auf Filzscheiben verwendet.

Behandlungsergebnis

Der Vergleich zwischen der Ausgangssituation (Abb. 25a) mit dem Ergebnis der Therapie (Abb. 25b) im Röntgenbild zeigt deutlich die erzielten Verbesserungen. Der Patient wurde eingehend über die möglichen Probleme mit Zahn 14 aufgeklärt. Es wurde jedoch einvernehmlich die Strategie des „Beobachtens und Abwartens" gewählt, in der Hoffnung, dass der Zahn symptomfrei bleibt.

Dank minimalinvasiver Bonding-Methoden war es möglich, die Kavitätenpräparation so durchzuführen, dass dabei möglichst viel gesundes Gewebe erhalten werden konnte. Die Präparationsflächen wurden so gestaltet, dass ihre Beschaffenheit sowohl für den Zahntechniker als auch für den Zahnarzt eine Arbeitserleichterung darstellten. Im Vergleich zu keramischen Onlays konnte mit dem Composite-Block Grandio blocs die Herstellungszeit der Restauration verkürzt werden, ohne auf höchste Präzision verzichten zu müssen. Die Verbesserung der Funktion wurde vom Patienten wahrgenommen; er äußerte das Gefühl, „der Biss ist jetzt deutlich leichter".

Argumente für den klinisch-therapeutischen Entscheidungsprozess

Die Ansprüche des Patienten an Ästhetik und Funktion[1] sind unter Berücksichtigung der Ausgangssituation verständlich. Um ein zufriedenstellendes Ergebnis zu erzielen, wurde beschlossen, nach einfachen und effizienten Protokollen zu arbeiten, die den wichtigsten funktionsorientierten Konzepten nach Slavicek entsprechen[2]. Dazu war es notwendig, die Kontakte mit den Antagonisten zu optimieren, sobald die Präparation für das Onlay an Zahn 15 abgeschlossen war.

Abb. 22a, b und c: Kontrolle der Okklusion (a) , Einschleifen (b) und erneute Kontrolle (c).

Abb. 23: Politur der Restaurationen.

Abb. 24: Das Behandlungsergebnis nach Hochglanzpolitur.

Der komplette Fall

Abb. 25 a und b: Vorher-Nachher-Situation im Vergleich: Periapikale Röntgenaufnahme der Zähne 14, 15 und 16 zu diagnostischen Zwecken (l.) und nach erfolgter prothetischer Rehabilitation (r.).

Überlegungen zur Präparationstechnik

In der Literatur werden die Präparationsrichtlinien für analoge oder per CAD/CAM-Technik gefertigte indirekte Restaurationen beschrieben, die im vorliegenden Fall befolgt wurden[3,4]:

- Um Höckerfrakturen zu vermeiden, werden die dünneren Höcker zur Stabilisierung gekürzt. Dies ist bei Restwandstärke der Höcker < 2 mm obligatorisch. In diesem Fall war die Wandstärke eines Höckers (mit 2,5 mm) zwar größer, aber da der Zahn durch eine vorangegangene endodontische Therapie geschwächt war, war ein besonders vorsichtiges Vorgehen gerechtfertigt.
- An der engsten Stelle zwischen den Wänden (Isthmus) sollte ein Abstand von mindestens 2,5 mm eingehalten werden, um die Fraktur der Restauration an dieser Stelle zu vermeiden.
- Die okklusale / approximale Präparation ist mit einem divergierenden Präparationswinkel von 6° bis 10° in okklusaler Richtung durchzuführen.
- Im tiefsten Bereich der Zentralfissur sollte die Restauration mindestens 1,5 mm stark sein. Diese Mindeststärke bildet die biomechanische Grundlage für die Langzeitstabilität der adhäsiv befestigten Restauration.
- Der Randwinkel am Übergang von der Kavität zur Zahnoberfläche sollte etwa 90° betragen, um der Restauration und der Restzahnsubstanz eine höhere mechanische Festigkeit zu verleihen.
- Bei ausgeprägten, konvexen Approximalflächen ohne ausreichende Abstützung durch die Approximalstufe sind Randleistenkontakte zu vermeiden, um ein Kollabieren der Strukturen zu verhindern.
- Approximale Kontaktpunkte sind bei der Präparation zu vermeiden, um die Abformung zu erleichtern und die Entfernung von Rückständen bei der adhäsiven Befestigung zu ermöglichen.
- Die Innenkanten zwischen den Wänden und dem Boden der Präparation sowie die abrupten Übergänge müssen immer abgerundet werden, um scharfe Kanten zu vermeiden und eine Konzentration der mechanischen Belastung innerhalb der Restauration zu verhindern. Eine solche Konzentration könnte den Fortbestand der Restauration gefährden.
- Abschrägungen der Präparationsränder sind zu vermeiden. In diesen Fällen schwächen Abschrägungen den Randbereich.

Wissenschaftliche und klinische Kriterien für die Auswahl des Onlay-Materials

Das Onlay für Zahn 15 hätte alternativ auch direkt am Behandlungsstuhl extraoral aus sehr guten Composite-Füllungsmaterialien hergestellt werden können[5], aber man entschied sich für die Herstellung im Labor, um die Vorteile des digitalen Workflows zu nutzen. Die Wahl fiel dabei auf Nano-Hybrid-Composite-Blöcke, d. h. ein nanokeramisches Hybridmaterial für CAD/CAM-Restaurationen in sehr hoher Qualität (Grandio blocs, VOCO), das mittlerweile den Verzicht auf traditionelle Keramik ermöglichen kann. Grandio blocs (VOCO) kann auch chairside angewendet werden. Der Patient hat in diesem Fall nur Wartezeit, während die Restauration hergestellt wird. Im Vergleich zu analogen Composite-Techniken wird die Präzision der definitiven Restauration durch digitalisierte Prozesse erhöht[6]. Vielmehr wird das Nanohybrid-Composite Grandio blocs im Vergleich zu klinisch polymerisierten Composites in direkter oder semi-indirekter Technik industriell in Form eines fräsbaren Blocks vorgehärtet. Dadurch tritt bei der subtraktiven CAM-Herstellung der Restauration keine Polymerisationsschrumpfung auf. Im Gegenteil: Im Vergleich zu direkt am Behandlungsstuhl polymerisierten Composites lässt sich durch die industrielle Vorpolymerisation ein höherer Polymerisationsgrad erreichen, da letztere unter optimalen Bedingungen erfolgt. Eine Verformung vor der Polymerisation findet nicht statt, da sich das Material bereits in einem vorgehärteten Zustand (Blockform) befindet, während der hohe Polymerisationsgrad die Wasseraufnahme und Materialresorption im oralen Milieu reduziert[7].

Restaurationen aus Grandio blocs sind zudem nicht monolithisch im eigentlichen Sinn, da die Bezeichnung „monolithisch" weniger auf diese Polymere zutrifft, sondern eher für kristalline Strukturen wie die üblichen CAD/CAM-Keramiken gedacht ist. Wie in einschlägigen klinischen Vergleichsstudien dokumentiert[8], weisen die Nano-Hybrid-Composites von VOCO selbst im Vergleich zu herkömmlichen Keramikrestaurationen eine sehr hohe Bruchfestigkeit und eine besonders gleichmäßige Verteilung der Kaubelastung auf. Darüber hinaus sind die mechanischen und physikalischen Eigenschaften der Grandio blocs besser als die aller anderen auf dem Markt befindlichen Composite-Blöcke; sie kommen den Eigenschaften der besten CAD/CAM-Keramiken sehr nahe und übertreffen diese teilweise sogar (s. unten). Der Gewichtsanteil des Nanofüllers im Verhältnis zur Kunststoffmatrix ist bei Grandio blocs außergewöhnlich hoch und beträgt 86 %.

Die meisten geometrischen Parameter, die hier für die Präparation von Kavitäten in festsitzenden Prothesen verwendet werden, basieren auf den zeitlosen Prinzipien von Shillingburg, insbesondere auf der vierten Neuauflage des Buches „Fundamentals of Fixed Protheses"[9], jedoch unter Berücksichtigung der neuesten Aktualisierungen, die darauf abzielen, den Erhalt der Zahnhartsubstanz im Vergleich zu früher zu maximieren, was sich in konservativeren Präparationen widerspiegelt[10]. Ermöglicht wird dies durch die hervorragenden Adhäsionseigenschaften moderner chemischer Produkte.

Ein weiterer Vorteil gegenüber dem seit Jahrzehnten bekannten keramischen Zahnersatz ist die deutlich geringere Komplexität. Denn bei Grandio blocs handelt es sich um ein Nano-Hybrid-Composite, das in mindestens drei Bereichen Vorteile gegenüber keramischen Materialien bietet:

1/3 – Schnellere Arbeitsabläufe:
Im Vergleich zu Keramikblöcken beschleunigen Grandio blocs die CAD/CAM-Fertigung. Das liegt unter anderem daran, dass sie bei der subtraktiven Bearbeitung nicht wie Keramik zur Abplatzung (Chipping) neigen, sodass die Geschwindigkeit der Fräseinheit deutlich erhöht werden kann. Dank der verschiedenen Partnerschaften, die VOCO im Laufe der Zeit mit großen Herstellern im digitalen Bereich aufgebaut hat, kann dieses Material heute mit Fräseinheiten jeder Herkunft bearbeitet werden, wobei die notwendigen Einstellungen bereits in deren Software hinterlegt sind. Schließlich – und das ist nicht unwichtig – entfällt das Sintern bzw. Brennverfahren nach dem Fräsen.

2/3 – Einfache Pflege und Reparatur:
Im Gegensatz zu Keramik ist die Pflege von Restaurationen auch über lange Zeiträume sehr einfach, da die Restaurationen aus Grandio-Blöcken intraoral – nur mit einem Adhäsiv und einem Composite-Füllungsmaterial – repariert werden können. Diese Eigenschaft wird von vielen Zahnärzten sehr geschätzt, insbesondere nachdem sie festgestellt haben, dass auch implantatgetragene Kronen auf diese Weise repariert werden können. Außerdem ist die Polierbarkeit von Nano-Hybrid-Composites immer sehr zufriedenstellend.

3/3 – Größere Toleranz gegenüber unterschiedlichen Präparationsansätzen:
Da im Gegensatz zu Keramik kein Chipping auftritt, vergrößert sich die Bandbreite möglicher Präparationsgeometrien, was insbesondere die Optionen minimalinvasiver Präparationen erhöht. Mit VOCO-Composites lassen sich Restaurationen herstellen, deren Ränder deutlich dünner sind als die Mindeststärken, die das Labor normalerweise bei konventionellen analogen und CAD/CAM-gefertigten Restaurationen einhalten muss.

Hinzu kommt das Fehlen von Klickgeräuschen („clackety clack"): Restaurationen aus Grandio Blocs sind für die Gegenbezahnung weniger traumatisch als Keramikrestaurationen. Dies gilt sowohl für den natürlichen Schmelz als auch für Restaurationen aus harten Materialien wie Zirkonoxid oder anderen Keramiken. Grandio blocs-Restaurationen verhalten sich akustisch wie natürliche Zähne und erzeugen daher keine unangenehmen Klickgeräusche. Ein weiterer wesentlicher Vorteil von Restaurationen aus nanogefüllten Composites gegenüber Keramikinlays ist wirtschaftlicher Natur: Da weniger Behandlungsschritte als bei Keramik erforderlich sind, reduzieren sich die Kosten für den Patienten deutlich.

Auch ästhetisch werden vergleichbare Ergebnisse wie mit Keramik erzielt, insbesondere durch die jüngste Innovation in diesem Bereich, die neue Invisible-Layer-Technologie (Grandio disc multicolor, VOCO). Die „mehrfarbigen" Restaurationen aus Nano-Hybrid-Composites von VOCO wirken lebendig. Erreicht wird dies durch die computergestützte Anpassung der verschiedenen Farbnuancen bei der CAD-Konstruktion, um den Farbverlauf natürlicher Zähne von der Schneidekante bis zum Zahnhals zu imitieren, was auch bei Frontzahnversorgungen zu einer hervorragenden Ästhetik führt.

Aufgrund der Anpassungsfähigkeit dieser Nano-Hybrid-Composites sind diese für alle Arten von prothetischen und restaurativen Behandlungen geeignet. Dabei wird die Wiederherstellung der Kaufunktion durch die garantierte Festigkeit und Langlebigkeit dieser Restaurationen gewährleistet.

Maßnahmen für eine hohe Randqualität

Zur gründlichen Reinigung und Entfernung von überschüssigem fließfähigem Befestigungsmaterial und anderen Randüberschüssen sowie Verunreinigungen nach der adhäsiven Befestigung können – in Anlehnung an die Gebrauchsanweisung von Bifix QM – zwei Methoden empfohlen werden:

(a) An den Rändern können mikroskopisch kleine Zementreste belassen werden, die nach der Aushärtung mit rotierenden Instrumenten zu entfernen sind.
(b) Wie im vorliegenden Fall beschrieben und persönlich bevorzugt, wird Glyceringel appliziert und das Befestigungscomposite unter Ausschluss von Sauerstoff lichtgehärtet. Die einzige Herausforderung bei dieser Technik ist das richtige Timing. Es wird empfohlen, erstmal mit einem Schaumstoffpellet (Pele Tim, VOCO) den Zement am Rand zu nivellieren. Das Glyceringel wird erst dann aufgetragen, wenn das Befestigungscomposite etwas autopolymerisiert ist, um einer Kontamination oder Verdünnung durch das noch weiche Material vorzubeugen. Während der Zeit der chemischen Autopolymerisation ist es wichtig, dass bewusst auf exponierte Polymerisationszyklen mit Licht und ohne Glyceringel – sozusagen „im Freien" – verzichtet wird. Erst nach der Applikation des Gels darf von vestibulär und palatinal lichtpolymerisiert werden.

Es kommt jedoch nicht selten vor, dass der Zement bereits eingeebnet ist, aber im Eifer des Gefechts bereits mit der Polymerisation ohne Glyceringel begonnen wurde. Das Wissen, dass eine sich bildende Sauerstoffinhibitionsschicht im Randbereich zu einem schlecht ausgehärteten Zement von einigen zehn Mikrometern Breite führen würde[11] und in der Folge Oberflächendefekte auftreten könnten, zwingt den gewissenhaften Zahnarzt in einem solchen Fall zu einer Nachbearbeitung. Diese ist jedoch naturgemäß mit einem gewissen iatrogenen Risiko verbunden– dem Risiko, dass sich hier im Lauf der Zeit ein Randspalt, also ein potenzielles Tor für Sekundärkaries oder Randverfärbungen, bildet. Durch die empfohlene Vorgehensweise wird dieses Risiko minimiert.

Nach der Entfernung des Glyceringels mit einem Wasserstrahl ergibt sich der weitere Vorteil, dass eine Nachbearbeitung mit rotierenden Instrumenten an den bereits nivellierten Rändern, insbesondere an anatomisch schwer zugänglichen Rändern, nicht mehr erforderlich ist.

Das Vermeiden von Sauerstoffinhibition und Randspaltbildung hat noch weitere Vorteile[12]:

- Das Composite ist im Randbereich glatt.
- Es entstehen keine zufälligen Poren und Mikrospalten.
- Der Randschluss der Restauration ist hervorragend.

Überlegungen zur direkten Versorgung des Zahns 16

Die Kavitäten an Zahn 16 wurden mit einem einzigartigen thermoviskosen Bulk-Fill-Composite, VisCalor bulk (VOCO), gefüllt. Dieses Material ist bei Raumtemperatur pastös und modellierbar. Es ist jedoch so konzipiert, dass es nur appliziert werden kann, wenn es in einen flüssigen Zustand überführt wurde. Die Voraussetzung dafür, dass das Material nicht pastös, sondern tatsächlich fließfähig ist: Die Temperatur der Caps mit dem Material ist während der intraoralen Anwendung im Spender zwischen 65 °C und 68 °C fließfähig zu halten (Thermo-Viscous Technologie; „„aktivierende" Temperatur). Sobald das Composite in einer einzigen „Bulk"-Schicht (daher der Name VisCalor bulk) bis zu einer Höhe von 4 mm in die Kavität injiziert wird, wird es innerhalb weniger Augenblicke deutlich viskoser und kehrt zu einer stopfbaren und modellierbaren Konsistenz zurück, ohne die Vitalität der Zahnpulpa zu beeinträchtigen, da die Körpertemperatur von unter 40 °C seinen physikalischen Zustand bestimmt.

Zwei thermisch kontrollierte Konsistenzen in einem einzigen Material waren bisher für die Wissenschaft undenkbar. Das Füllen tiefer Kavitäten erforderte darum zwei Arbeitsschritte mit zwei Materialien entgegengesetzter Konsistenz: Zum Einsatz kam ein fließfähiges in der Tiefe und ein modellierbares an der Oberfläche. Die Thermo-Viscous Technologie spart Zeit, da ein und dasselbe Material bei unterschiedlichen Temperaturen die jeweils erforderliche Konsistenz aufweist. Die Kapseln verfügen über eine schlanke, flexible Kanüle, die eine direkte, luftblasenfreie Injektion auch in schwer zugängliche Bereiche oder enge Hohlräume ermöglicht. VisCalor bulk kann bis zu einer Schichtstärke von 4 mm verarbeitet werden und ist in vier Farben (universal, A1, A2, A3) erhältlich. Durch seine geringe Wasseraufnahme bietet das Material eine gute Farbstabilität und stabile mechanische Eigenschaften. Mit einer Volumenschrumpfung von nur 1,44 Vol.-% und einer Biegefestigkeit von 164 MPa weist das Material eine hohe Stabilität auf[13].

Schlussfolgerungen

Patient und Zahnarzt zeigten sich sehr zufrieden. Die gute Verarbeitbarkeit, die Art der gewählten Restauration und vor allem die Herstellung im Labor verkürzten die Zeit am Behandlungsstuhl sowie im Labor. Dies reduzierte letztlich die Kosten für alle Beteiligten, was ein effizienteres Arbeiten und einen höheren Patientenkomfort ermöglichte.

Literaturangaben

[1] Roselli G, Carbonara F, Re A, Bruno GA, Agea A. Estetica e funzione in protesi adesiva: restauri coronali parziali in composito – case report [Ästhetik und Funktion in der adhäsiven Prothetik: Komposit-Teilkronenrestaurationen - Fallbericht]. Il Dentista Moderno.2019; 10: 62–75.

[2] Roselli G, Re A, Carbonara F, Bruno GA. Validità estetica e funzionale dei restauri coronali parziali in composito: caso clinico [Ästhetische und funktionelle Gültigkeit von partiellen koronalen Kompositrestaurationen: Fallbericht]. Dental Cadmos. 2017; 85: 360–369.

[3] Ahlers MO, Mörig G, Blunck U, Hajtó J, Pröbster L, Frankenberger R. Guidelines for the preparation of CAD/CAM ceramic inlays and partial crowns/Richtlinien für die Präparation CAD/CAM-gefertigter Keramikinlays und -teilkronen. Int J Comput Dent. 2009; 12(4):309-25. [Englisch/Deutsch].

[4] Ahlers MO, Mörig G, Blunck U, Hajtó J, Pröbster L, Frankenberger R. Guida: restauri in ossido di zirconio. Indicazioni sui prodotti e sull'utilizzo per gli studi dentistici new. Ideale anche per la tecnica CAD/CAM [Restaurationen aus Zirkonoxid. Produkt- und Anwendungsinformationen für Zahnarztpraxen neu. Ideal auch für die CAD/CAM-Technik] Komet Italia 2014. In: https://www.ildentistamoderno.com/wp-content/uploads/2014/06/Guida-Komet.pdf

[5] Roselli G., Pellegrino M, Pistacchio FP, Bruno GA, Malagnino VA, Agea A. Una nuova tecnica per i restauri in composito: la chairside extra-orale [A. Eine neue Technik für Kompositrestaurationen extraoral und chairside]. Il Dentista Moderno. 2015; 11: 88–94

[6] Rocca GT, Rizcalla N, Krejci I, Dietschi D. Evidence-based concepts and procedures for bonded inlays and onlays. Part II. Guidelines for cavity preparation and restoration fabrication. Int J Esthet Dent. 2015 Autumn;10(3): 392–413.

[7] Lohbauer U. Hydrolytische Degradation moderner CAD/CAM-Dentalkomposite. Quintessenz Zahntech. 2020 Feb; 59(2): 152–160.

[8] Zheng Z, He Y, Ruan W, et al. Biomechanical behavior of endocrown restorations with different CAD-CAM materials: A 3D finite element and in vitro analysis. J Prosthet Dent. 2021 Jun; 125(6): 890–899.

[9] Shillingburg HT, Sather DA, Wilson EL, Cain JR, Mitchell DL, Blanco LJ, Kessler JC. Fundamentals of fixed prosthodontics. Quintessence Publishing: Chicago, 2012.

[10] Veneziani M. Posterior indirect adhesive restorations: updated indications and the Morphology Driven Preparation Technique. Int J Esthet Dent. 2017; 12(2): 204–230.

[11] Panchal AC, Asthana G. Oxygen inhibition layer: A dilemma to be solved. J Conserv Dent. 2020 May-Jun; 23(3): 254–258.
Rocca GT, Rizcalla N, Krejci I, Dietschi D. Evidence-based concepts and procedures for bonded inlays and onlays. Part II. Guidelines for cavity preparation and restoration fabrication. Int J Esthet Dent. 2015 Autumn;10(3): 392–413.

[12] Khabadze Z, Ivanov S, Kotelnikova A, Protsky M, Dashtieva M. The influence of finishing processing featuires on the polymerized composite surface structure. Georgian Med News. 2021 Dec; (321): 159–162. Lohbauer U. Hydrolytische Degradation moderner CAD/CAM-Dentalkomposite. Quintessenz Zahntech. 2020 Feb; 59(2): 152–160.

[13] VOCO GmbH, Scientific Report: VisCalor bulk – Temperaturentwicklung während der Applikation. 2019.

Dr. Vincenzo Zuccaro

Dr. Vincenzo Zuccaro wurde in Italien geboren, ist Zahnarzt und Zahntechniker (DDS, MDT) und schloss sein Studium der Zahnmedizin an der Universität Bari im Jahr 2003 ab. Er arbeitete in der Abteilung für Zahnprothetik der Universität in der Vor- und Nachbereitung und ist Spezialist für ästhetische restaurative Zahnmedizin, Prothetik, Endodontie und folgt den Konzepten der Gnatologie von Prof. R. Slavicek. Derzeit arbeitet er an verschiedenen zahnmedizinischen Zentren in Italien und betreibt eine Privatklinik in Sannicandro (Ba). Dr. Vincenzo Zuccaro ist Referent und Stipendiat und arbeitet seit vielen Jahren mit VOCO zusammen. Seit 2013 hält er regelmäßig Vorträge und Workshops in ganz Italien. In seiner Freizeit widmet er sich der Familie, ist Vater von drei Kindern, hat eine große Leidenschaft für die Musik und ist Jazzpianist in Nachtclubs.

Kontakt:

Dr. Vincenzo Zuccaro
Private Zahnarztpraxis,
Sannicandro (BA), Italien
zuccaro.vince@alice.it

ZA Gianfranco Roselli
(Fachzahnarzt für Kieferorthopädie)
Allgemeines Regionalkrankenhaus „F. Miulli", Acquaviva delle Fonti (BA), Italien
gianfrancoroselli88@gmail.com

Trifone Lorenzo Bruno
(Student der Zahnmedizin)
Zahnklinik der Universität Titu Maiorescu, Bukarest, Rumänien
trifonebruno99@gmail.com