Implantatgetragene restaurative Versorgung und neue Materialien für die digitale Zahnmedizin

Miguel Stanley, Catarina Rodrigues, Ana Paz

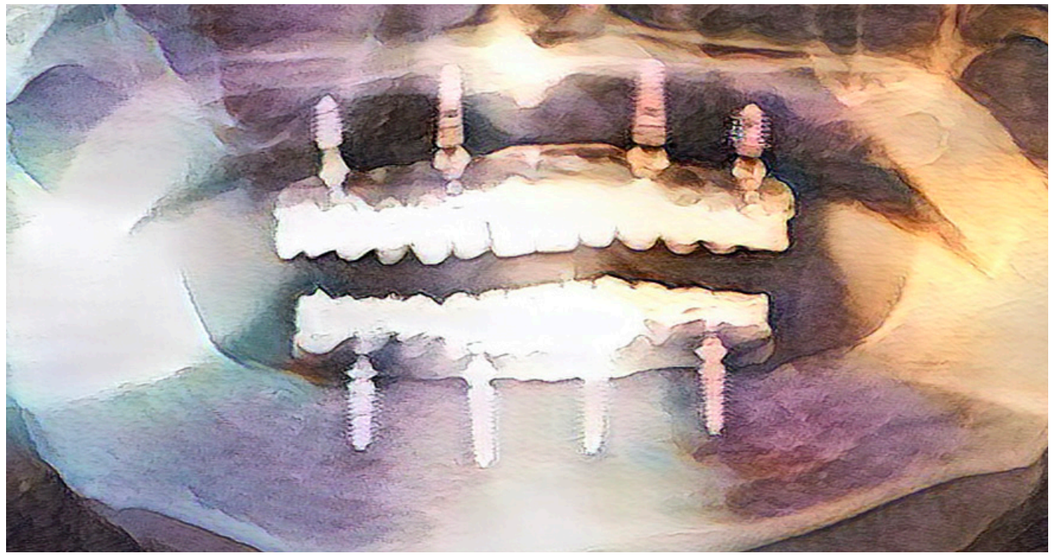

Patienten mit einem stark vorgeschädigten Gebiss, nur noch wenigen, nicht erhaltungswürdigen Zähnen sowie gegebenenfalls einem veralteten und unzureichenden Zahnersatz stellen die restaurative Zahnmedizin vor eine Vielzahl an Herausforderungen. Ein erfolgversprechender rehabilitativer Ansatz in der klinischen Praxis ist heute in der Regel die Insertion von Implantaten. In den letzten Jahren wurden für die Implantatprothetik eine Reihe neuartiger Restaurationsmaterialien eingeführt, deren Verarbeitung mittels CAD/CAM-Technologie erfolgt.

Fallbeschreibung

Ein nahezu zahnloser 75-jähriger Patient wurde zur funktionellen und ästhetischen Rehabilitation an die White Clinic überwiesen. Er litt unter einer chronischen Nierenerkrankung, befand sich aber ansonsten in einem guten allgemeinen Gesundheitszustand.

Die intra- und extraorale klinische Untersuchung ergab eine ausgeprägte generalisierte und lokale Parodontitis bei mangelhafter Mundhygiene, einen zahnlosen Oberkiefer sowie eine nicht erhaltungsfähige Restbezahnung mit multiplen kariösen Läsionen im Unterkiefer (Abb. 1). Insgesamt konnte ein generalisierter horizontaler und vertikaler Knochenabbau festgestellt werden. Nach der Erhebung des Parodontalstatus wurden eine Panoramaschichtaufnahme (OPG, Abb. 2) und eine digitale Volumentomografie (DVT) angefertigt. Anschließend erfolgte eine Abformung mit einem Intraoralscanner (IOS) sowie die intra- und extraorale Dokumentation mittels Fotoaufnahmen.

Abb. 1: Intraorale Ausgangssituation: Generalisierte Parodontitis marginalis profunda generalisata bei mangelhafter Mundhygiene.

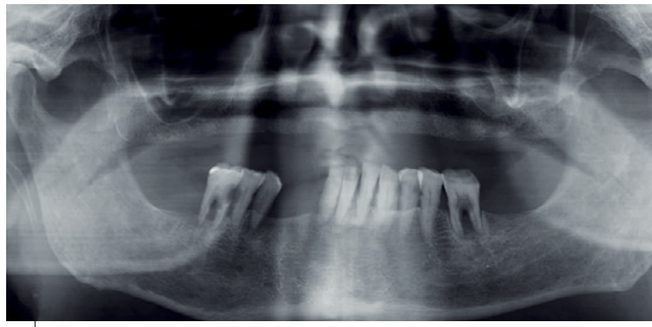

Abb. 2: Panoramaschichtaufnahme der Ausgangssituation: Generalisierter horizontaler und vertikaler Knochenabbau im Unterkiefer, nicht erhaltungsfähiger Zahnstatus.

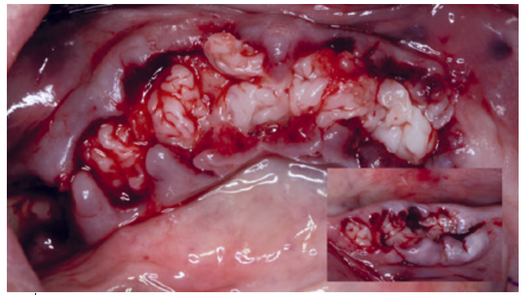

Abb. 3: Vorbereitung und Insertion der PRF-Membranen. Drei Monate später sollten vier Implantate im Unter- und vier im Oberkiefer eingesetzt werden.

Abb. 4: Ergebnis der Implantation drei Monate nach Extraktion der Zähne im Unterkiefer.

Behandlungsplan

Der Behandlungsplan beinhaltete ein zweizeitiges chirurgisches Vorgehen. Im ersten Schritt war die Extraktion aller noch vorhandenen Zähne geplant, gefolgt von einer Phase der Knochen- und Weichgewebeheilung. Im zweiten Behandlungsschritt sollte die Insertion von acht Implantaten erfolgen, vier davon im Ober- und vier im Unterkiefer. Für die endgültige prothetische Versorgung war ein kombinierter implantatgetragener und festsitzender Zahnersatz für beide Kiefer vorgesehen. Der Patient stimmte diesem Behandlungsplan zu. Seine funktionalen und ästhetischen Erwartungen an das Ergebnis waren hoch.

Therapie

Die Behandlung wurde mit der Extraktion aller Zähne im Unterkiefer eingeleitet. In die Extraktionsalveolen wurden Membranen aus plättchenreichem Fibrin (PRF) eingebracht, um den Heilungsprozess zu fördern (Abb. 3). Während der Heilungsphase trug der Patient im Ober- und Unterkiefer neu angefertigte provisorische Prothesen.

Die Implantate wurden drei Monate nach Extraktion inseriert (Abb. 4). Weitere drei Monate später erfolgte die definitive Abformung mithilfe eines Intraoralscanners. Vorab wurden hierfür Multiunit-Abutments auf den Implantaten befestigt (Abb. 5). Mit dem digitalen Abformsystem für mehrere Implantate (Precise implants Capture, PiC dental) konnten sowohl die Positionen als auch die Angulation der Implantate erfasst werden. Gescannt wurde zusätzlich der provisorische Zahnersatz in situ, um relevante Informationen zur Weichgewebesituation sowie den Dimensionen und der Form des Provisoriums in die virtuelle Welt zu übertragen (Abb. 6).

Abb. 5: Digitale Abformtechnik für mehrere Implantate (PiC dental). Dafür wurden Scanbodies auf Multiunit-Abutments befestigt.

Abb. 6: Intraoraler Scan des in situ befindlichen Provisoriums.

Abb. 7: Mittels 3D-Druck hergestelltes Mock-up (V-Print Try-In, VOCO) eine Woche nach dem Scannen.

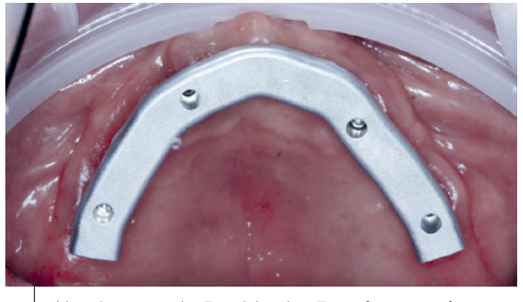

Abb. 8: Gerüsteinprobe: Zwei-Schrauben-Test auf spannungsfreien, passiven Sitz des Gerüstes (Okklusalansicht).

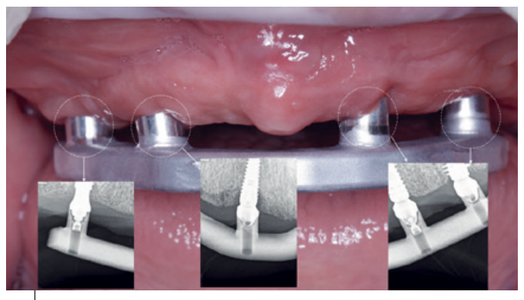

Abb. 9: Gerüstanprobe: Zwei-Schrauben-Test auf spannungsfreien, passiven Sitz des Gerüstes (Frontalansicht).

Abb. 10: Kontrolle der Bisshöhe und Okklusion mithilfe des Mock-ups (intraorale Ansicht).

Abb. 11: Kontrolle der Bisshöhe, Okklusion sowie des Patientenkomforts und der Phonetik mithilfe des Mock-ups (extraorale Ansicht).

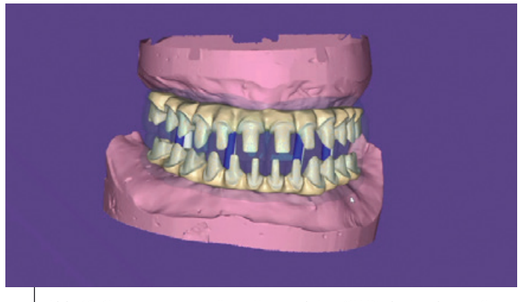

Abb. 12: Computerunterstützte Konstruktion (CAD) der Implantat-Steggerüste mit kortikalen Knochenanteilen und Zahnstümpfen.

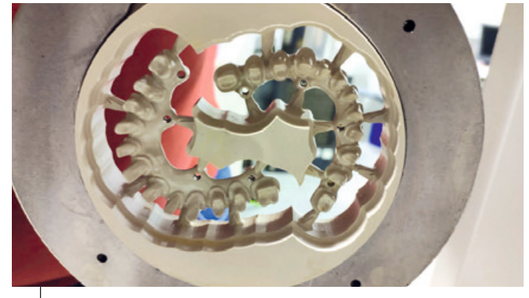

Abb. 13: Gefräste Konstruktionen für den Ober- und Unterkiefer (Pekkton ivory, Cendres+Métaux).

Abb. 14: Steggerüste aus Pekkton ivory mit der ersten Gingivaschicht (Amaris Gingiva, VOCO).

Abb. 15: Aufpassen der Composite-Kronen auf den Steg..

Abb. 16: Charakterisierung der Kronen aus einem nano-gefülltem Composite-Material (Grandio disc, VOCO) für CAD/CAM-Systeme mit Malfarben (FinalTouch, VOCO).

Abb. 17: Konditionierung der Innenseite der Composite-Kronen mit einem Silan-Haftvermittler (Ceramic Bond, VOCO) direkt vor dem Befestigen.

Abb. 18: Definitive Versorgungen mit gingivalen Anteilen aus Composite (Amaris Gingiva, VOCO).

In den folgenden Tagen wurde ein Gerüst hergestellt sowie zusätzlich im 3D-Druck-Verfahren ein Mock-up aus lichthärtendem Kunststoff (V-Print Try-in, VOCO) angefertigt (Abb. 7). Eine Woche nach der digitalen Abformung erfolgte die Gerüstanprobe (Abb. 8). Der passive, spannungsfreie Sitz war zufriedenstellend (Abb. 9). Durch die Einprobe des Mock-ups war es möglich, die Okklusion, die vertikale Dimension, die Ästhetik, den Patientenkomfort und die Phonetik für die Herstellung der definitiven Restaurationen vorab zu ermitteln[1] (Abb. 10 und 11).

Für die im Ober- und Unterkiefer geplanten Komplettrestaurationen – jeweils auf vier Implantaten verschraubt – wurde pro Kiefer ein Steggerüst konstruiert und aus dem Hochleistungspolymer PEKK (Pekkton ivory, Cendres+Métaux) gefräst (Abb. 12 und 13). Die Konstruktionen sollen zum einen den fehlenden kortikalen Knochen und die Zähne ersetzen, zum anderen aber auch gleichsam hochäs-

Abb. 19: Definitive implantatgetragene Brücke für den Oberkiefer in zwei Ansichten.

Abb. 20: Extraorale Aufnahme der definitiven Brücken in Okklusion.

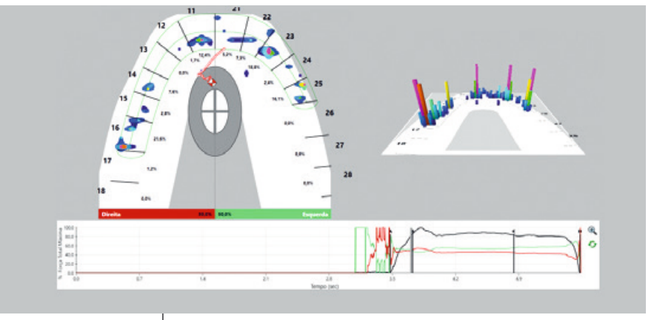

Abb. 21: Digitale Okklusionsanalyse mit T-Scan 9.0 (Tekscan)

Abb. 22: Frontalansicht der definitiven implantatgetragenen Versorgungen im Ober- und Unterkiefer.

Abb. 23: Unterschiedliche Ansichten des Behandlungsergebnisses (Frontalansicht der OK-Versorgung; bilaterale Ansichten von beiden Versorgungen).

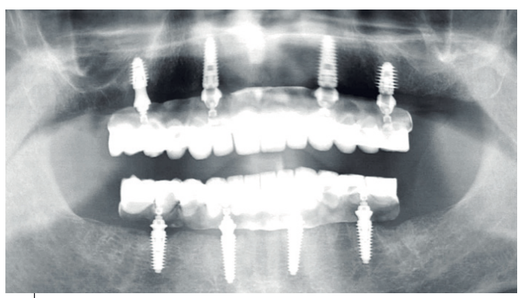

Abb. 24: Abschließende Panoramaschichtaufnahme.

thetische Ergebnisse auf Implantaten ermöglichen. Um das Zahnfleisch bestmöglich zu imitieren, kam ein rosafarbenes, lichthärtendes Composite (Amaris Gingiva, VOCO) zum Einsatz (Abb. 13). Die 24 definitiven Kronen wurden aus einer CAD/CAM-Disc gefräst, die aus nanokeramischem Hybrid-Composite besteht (Grandio disc, VOCO, Abb. 14). In Abbildung 15 sind die Suprastrukturen mit aufgepassten Kronen dargestellt. Für die chromatische Charakterisierung der Kronen wurde ein lichthärtendes Material (FinalTouch, VOCO) verwendet (Abb. 16). Zur Sicherstellung eines optimalen Verbunds des Composite-Befestigungsmaterials mit den Restaurationen erfolgte die Konditionierung und Silanisierung der Restaurationsoberflächen mit einem Haftvermittler (Ceramic Bond, VOCO, Abb. 17). Schließlich wurden die Kronen mit einem dualhärtenden, universellen Befestigungsmaterial auf Composite-Basis (Bifix QM, VOCO) auf den Steggerüsten zementiert (Abb. 18 bis 20).

Nach einer digitalen Okklusionsanalyse mit dem System T-Scan 9.0 (Tekscan, Abb. 21) wurden die definitiven implantatgetragenen festsitzenden Brücken aus Composite mit entsprechender Steggerüste aus Pekkton ivory im Ober- und Unterkiefer eingegliedert. Das Behandlungsergebnis ist in den Abbildungen 22 bis 24 dargestellt.

Ergebnis

Der Patient war sehr glücklich mit seinem neuen komfortablen Zahnersatz und dessen ästhetischem Erscheinungsbild. Beim Nachsorgetermin zwei Wochen nach der Eingliederung berichtete der Patient, dass er endlich wieder richtig kauen und alles essen könne. Insgesamt fühle er sich sehr wohl. Der Patient hatte keinerlei Beschwerden und das intraorale Gewebe war entzündungsfrei Entzündungsgeschehen, was ebenfalls zur Verbesserung seines Allgemeinzustands beitrug.

Diskussion

Die Wiederherstellung der verlorenen Funktion und Ästhetik sowie die Verbesserung der Lebensqualität des Patienten waren die Hauptziele für den gewählten Behandlungsansatz[2]. Dieser digitale Ansatz ermöglichte sehr leichte Konstruktionen (Composite + Pekkton ivory), die angenehm zu tragen sind. Das Composite lässt sich darüber hinaus problemlos pflegen und bei Bedarf sind Reparaturen möglich. Alternative Versorgungen, zum Beispiel aus Zirkoniumdioxid, hätten im direkten Vergleich den Nachteil gehabt, dass sie deutlich schwerer sind und sich zudem nicht so einfach reparieren lassen.

Schlussfolgerung

Bei diesem Patienten konnte die orale Gesundheit, Funktion und Ästhetik wiederhergestellt werden. Dabei blieb er von Unannehmlichkeiten verschont, die mit einer herkömmlichen Abformung verbunden sind. Durch die Verwendung eines Intraoralscanners konnte ein vollständig digitales Protokoll mit Erfolg angewendet werden. Dieses ermöglichte den Einsatz neuer Materialien und Techniken, die weniger Behandlungsschritte erfordern als konventionelle Verfahren. Der Patient profitierte dadurch von einer für ihn angenehmen, verkürzten Behandlungsdauer. Der digitale Workflow der Behandlung entsprach einem validierten Prozess.

Abb. 25: Vorher-Nachher-Situation im Vergleich.

Literaturangaben

1 Yassine H. The mock-up: your everyday tool international dentistry – African edition 2018;8(1)

2 Stanley, M., Paz, A.G., Miguel, I. et al. Fully digital workflow, integrating dental scan, smile design and CAD-CAM: case report. BMC Oral Health 2018;18



Dr. Miguel Stanley

Dr. Miguel Stanley ist klinischer Direktor der White Clinic in Lissabon, Portugal. Er schloss sein Studium der Zahnmedizin im Jahr 1998 als Doctor of Dental Surgery ab und bildete sich im Anschluss speziell in den Bereichen Implantologie, kosmetische Zahnmedizin sowie funktionelle Okklusion fort. Die 1999 durch Dr. Stanley gegründete White Clinic steht mit ihrem interdisziplinären Team für qualitativ hochwertige, minimalinvasive Behandlungen, die unter Einsatz modernster Technologien und Materialien sowie Anwendung der eigens entwickelten Behandlungsphilosophien No Half Smiles und SlowDentistry durchgeführt werden.

Kontakt

Dr. Miguel Stanley
Zahnarzt, Orale Rehabilitation
miguelstanley@whiteclinic.pt

Dr. Catarina Rodrigues,
Zahnärztin, Orale Rehabilitation / Kinderzahnheilkunde
catarinarodrigues@whiteclinic.pt

Dr. Ana Paz
Zahnärztin, Wissenschaftliche Forschung
anapaz@whiteclinic.pt

White Clinic
Rua Dr. António Loureiro Borges, ed. 5, 1º Andar Arquipark
Miraflores 1495-131 Lisbon, Algés
Portugal