Besonders minimalinvasive Mock-up-geführte Veneer-Präparationen im ästhetischen Bereich

Alessandro Pezzana

Im folgenden Fallbericht wird ein ästhetischer Ansatz unter Verwendung von Veneers im Frontzahnbereich beschrieben. Die differenzielle Stärke der Verblendschalen wurde anhand von besonders minimalinvasiven Präparationen ermittelt, d. h. sie sind in Bezug auf die Integrität des Zahnschmelzes weniger invasiv als dies bei direkt am Zahn durchgeführten Präparationen der Fall wäre. Die kalibrierten / kontrollierten Präparationen wurden unter Verwendung von „Arbeits-Mock-ups" durchgeführt, die basierend auf einem Wax-up zur Verschließung der Frontzahn-Lücken erstellt wurden.

Anamnese

- **Alter und Geschlecht des Patienten**
  Ein 25-jähriger männlicher Patient suchte die Praxis aufgrund von Zahnlücken im Frontzahnbereich auf. Konkret sagte er: „Ich möchte keine schwarzen Lücken zwischen meinen Zähnen sehen. Auf Fotos vermeide ich es meist absichtlich, meine Zähne zu zeigen, weil ich sie nicht mag."
- **Zahnärztliche und allgemeinmedizinische Anamnese**
  Der Patient war bei guter Gesundheit und litt an keinen Allgemeinerkrankungen. Er war sich sicher, dass seine Zahnhygiene gut war, was durch die Tatsache, dass er keine Karies hatte, bestätigt wurde.
- **Erwartungen des Patienten**
  Hohe ästhetische Erwartungen mit vollständigem Lückenschluss in der Front.

Befunde und Diagnose

- **Klinische, radiologische und instrumentelle Befunde**
  Intraorale Untersuchung mit Vitalitätsprüfung und Taschensondierung, peri-apikale Röntgenaufnahmen und Bestimmung der ursprünglichen Zahnfarbe. Es wurden keinerlei Anzeichen oder Symptome einer Parodontalerkrankung festgestellt. Der Patient hatte sich bereits einer kieferorthopädischen Behandlung unterzogen, bei der die dritten Molaren entfernt werden mussten. Zum Zeitpunkt des Arzttermins wies der Patient eine ausgezeichnete Klasse-I-Eckzahn- und -Molarenokklusion auf. Der obere Zahnbogen wies Lücken zwischen den mittleren Schneidezähnen und zwischen den mittleren und seitlichen Schneidezähnen auf.
- **Ästhetische Diagnose**
  Ästhetische Diastemata nach KFO-Therapie.

Abb. 1a: Initiale Frontalaufnahme in maximaler Interkuspidation.

Abb. 1b: Initiale Frontalaufnahme in Protrusion.

Abb. 2: Initiales Foto mit Detailansicht des oberen Bogens.

Abb. 3: Okklusalaufnahme der Oberkiefer-Frontzähne.

Behandlungsplanung

Die gewählte Behandlungsmethode bezweckte, mehr Zahnsubstanz zu erhalten, als es bei herkömmlichen, direkt am Zahn durchgeführten Veneer-Präparationen möglich ist. Dieser besonders minimalinvasive Ansatz wurde mit einem Mock-up für fortgeschrittene ästhetische Zahnheilkunde erreicht, das eine kontrollierte Präparation ermöglicht, da die Präparation auf die unterschiedlichen Schichtstärken des Mock-ups abgestimmt ist. Auf dieser Grundlage wurden Verblendschalen für den Lückenschluss chairside angefertigt (Typ IIB-Veneers nach Magne und Belser).

Vorbereitung

Während des ersten Termins wurden Fotos (Abb. 1 bis 3) und Alginatabdrücke von den Zahnbögen gemacht. Auf deren Grundlage wurde ein Wax-up am Modell erstellt und die angestrebten ästhetischen und funktionalen Korrekturen ermittelt. Das Wax-up wurde in Form eines Mock-ups in den Mund des Patienten übertragen und von ihm einige Tage vor der operativen Sitzung getestet. Dieses diente dennoch beim nächsten Termin als operatives Mock-up für die kalibrierte Präparation, d. h. als Vorlage für eine besonders minimalinvasive schablonengeführte kontrollierte Zahnreduktion.

Um das bereits mit dem analogen Wax-up visualisierte Endergebnis so genau wie möglich zu simulieren, wurde das aufgewachste Modell eingescannt (Joda et al., 2017).

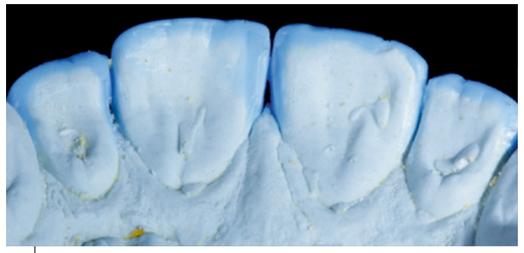

Abb. 4a1: Analoges Wax-up auf dem Gipsmodell, palatinale Ansicht.

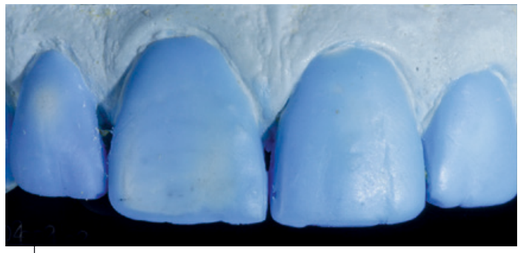

Abb. 4a2: Wax-Up, vestibuläre Ansicht.

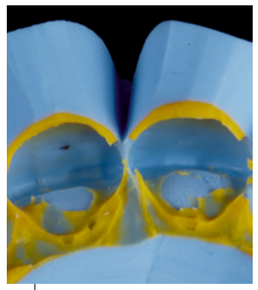

Abb. 4b: Silikonwall zur Injektion eines Mock-ups aus Composite für Provisorien (Structur 3, VOCO).

Zur Übertragung des Wax-ups in den Mund wurden folgende Schritte durchgeführt:

- Um das Mock-up aus dem Wax-up zu erhalten (Abb. 4a1 bis 4a2) wurde ein Silikonindex (Abb. 4b) auf dem Wax-up erstellt.
- In diesen Silikonschlüssel wurde Composite (Structur 3, VOCO) injiziert und so aus der Negativform des Schlüssels das Mock-up erstellt.
- Das Mock-up wurde zu diagnostischen Zwecken temporär befestigt (Provicol QM Aesthetic, VOCO) und vom Patienten bis zur operativen Sitzung einige Tage getragen.

Präparation

Beim folgenden Termin diente das Mock-up als Schablone für eine geführte Präparation. In das Mock-up wurden zur Orientierung Rillen angebracht, mit der die Tiefe der Präparation und gewünschte Materialstärke des Veneers festgelegt wurden (Abb. 5). Die im Mock-up präparierten Rillen wurden mit Bleistift markiert und dienten so als Orientierung (Abb. 6). Dort, wo Mock-up übrig blieb, war der Zahn intakt (daher „besonders minimalinvasive Präparation"). Nur an den Stellen, an denen das Mock-up vollständig abgeschliffen wurde, kam es zu einer tatsächlichen Präparation der Zahnhartsubstanz (Abb. 7). Durch dieses Verfahren konnte die gesamte Zahnpräparation wesentlich substanzschonender durchgeführt werden als bei herkömmlichen Veneer-Präparationen, bei denen der Zahnarzt direkt von Anfang an die Zahnhartsubstanz beschleift.

Es wurde beschlossen, keine Eingriffe an den lateralen und protrusiven Führungen vorzunehmen.

In einem ersten Schritt wurden „Fenster"-Präparationen (Typ A-Präp nach Walls-, Steele- und Wassell) durchgeführt (Walls et al., 2002), d. h. die Präparationen wurden nur auf der vestibulären Seite durchgeführt, ohne Nachbearbeitung der Ränder und ohne Reduzierung der Inzisalkante. Es wurde jedoch ein abgeflachter, abgerundeter „Butt Joint"-Rand [butt joint = stumpfer Stoß] zur Abdeckung des Inzisalrandes ohne vertikale Reduktion palatinal durchgeführt. Es hat sich gezeigt, dass so eine Abdeckung eine höhere Überlebensrate aufweist als Präparationen mit palatinaler Hohlkehle (Chai et al., 2018; Alothman et al., 2018).

Herstellung der Verblendschalen

Sobald die endgültigen Präparationen angefertigt waren (Abb. 8a), wurden sie eingescannt und leiteten somit die digitale Phase des Arbeitsablaufs ein, die mit der Anfertigung der Verblendschalen mithilfe einer CAD/CAM-Fräseinheit (M2 Teleskoper, Zirkonzahn) endete. Die gefrästen Veneers bestanden aus einem hochgefüllten nanokeramischen Hybrid-Material (Grandio blocs, Farbton A2 Low Translucency, VOCO) (Abb. 8b).

Befestigung der Verblendschalen

Nach Reinigung wurden die präparierten Zähne gründlich abgespült und mit einem leichten Druckluftstrahl getrocknet. Die Verblendschalen wurden vorsichtig und mit leichtem Druck eingesetzt. Die

Abb. 5: Operative Phase mit Mock-up als Vorlage für sehr konservative, kontrollierte Präparationen.

Abb. 6: Die mit einem Stift markierten Tiefenorientierungsrillen sind hier sichtbar. Die Rillen dienen einer hauptsächlich auf dem Composite kalibrierten Präparation

Abb. 7: Nach Entfernung des Mock-ups zeigen die Stiftmarkierungen die Stellen, an denen die Präparation nun direkt am Zahn fortgesetzt werden muss. Durch die Opferung des Mock-ups wurde gesunde Zahnhartsubstanz geschont.

Abb. 8a: Die besonders minimalinvasiven Präparationen ohne Finieren der Präparationsgrenzen sind bereit für die digitale Abformung mittels Scanner.



Abb. 8b: Erste Verblendschale nach computergesteuerter Fräsung (CAM).

Abb. 9: Veneer-Einprobe

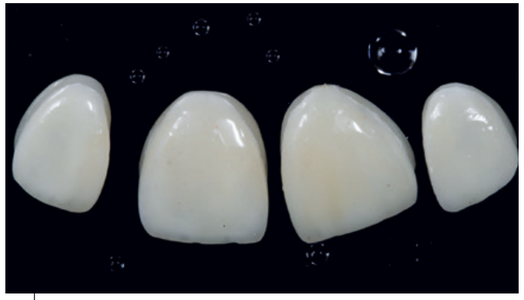

Abb. 10: CAD / CAM-hergestellte Veneers nach der Farbcharakterisierung, Feinanpassung und Politur.

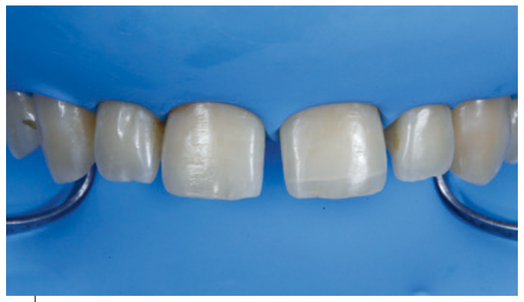

Abb. 11: Isolierung des Operationsfeldes mit Kofferdam.

Abb. 12: Okklusalansicht des Operationsfeldes.

farbliche Wirkung entsprach sowohl den Erwartungen des Patienten als auch denen des Zahnarztes (Abb. 9 bis 10). Die mit CAD/CAM-Technologie angefertigten Verblendschalen wurden kosmetisch individualisiert (FinalTouch, VOCO), bearbeitet und poliert.

Der zur Isolierung verwendete Kofferdam wurde mit speziellen Klammern für Schneidezähne (Kofferdam-Klammer 212, Hu-Friedy) fixiert (Abb. 11 bis 12). Anschließend wurden die zu befestigenden Oberflächen (Innenseite der Restaurationen, Oberflächen der präparierten Zähne) mit einem geeigneten Adhäsiv konditioniert. Angesichts der nachfolgenden Behandlungsschritte wurden die angrenzenden Flächen, die nicht abgedeckt werden sollten, zum Schutz mit Teflonband isoliert.

Die Zahnoberfläche wurde folgendermaßen vorbereitet:

- Vorbehandlung mit Glycin-Pulver zur Erhöhung des retentiven Potenzials des Adhäsivs durch Mikro-Abrasion (Abb. 13).
- Ätzung mit 35 %iger Phosphorsäure (Vococid, VOCO) für 20 s. Entfernung des Phosphorsäure-Gels durch Absaugen und Abspülen für 20 s und abschließendes Trocknen mit Druckluft. Im Anschluss erschien die Oberfläche matt-kreideweiß (Abb. 14).
- Auftragen des Universaladhäsivs (Futurabond, VOCO), das 20 s lang sanft mit einem Applikationspinsel (Single Tim, VOCO) einmassiert wird. Das Lösungsmittel wurde anschließend mindestens 5 s lang gründlich mit Druckluft verblasen, um eine dünne, unbewegliche und glänzende Haftschicht zu erhalten, die wie vom Hersteller angegeben jeweils 10 s lang aus verschiedenen Richtungen mit einer Celalux 3Lampe (VOCO) ausgehärtet wurde (Abb. 15). Auf diese Weise ergab sich eine matt-glänzende Präparationsfläche, die gleichmäßig mit dem Adhäsiv überzogen war.

Abb. 13: Isolierung mit Teflon und Erscheinungsbild der minimalabradierten Oberflächen.

Abb. 14: Phosphorsäureätzung der Präparationsflächen, die dank der besonders minimalinvasiven Vorgehensweise noch Zahnschmelz aufweisen.

Abb. 15: Auftragen des Adhäsivs (Futurabond U, VOCO) auf die zu befestigenden Flächen.

Abb. 16: Bifix QM Befestigungs-Composite (VOCO) aufgetragen auf den Zahn #21. Die danebenliegenden Zähne sind mit Teflonband abgedeckt.

Für die Vorbehandlung der Innenseite der Verblendschalen (Grandio blocs, VOCO):

- Sandstrahlen mit Mikropartikeln aus Aluminiumoxid (Al2O3). Größe der Aluminiumoxidpartikel: 25 µm – 50 µm; Anwendungsdruck 1,5 – 2 bar
- Auftragen eines Silan-Haftvermittlers (Ceramic Bond, VOCO), das 60 s einwirkte und anschließend 5 s lang verblasen wurde

Die Veneers aus Grandio blocs wurden anschließend mit einem dualhärtenden, universellen Befestigungscomposite (Bifix QM, VOCO) befestigt (Abb. 16). Nach dem Einsetzen (Abb. 17) erfolgte eine Fixierung mit einer Hochleistungs-LED-Lampe (Celalux 3, VOCO) zur mesialen und distalen Polymerisation im Randbereich auf der vestibulären Seite, gefolgt von der mesialen und distalen Polymerisation ebenfalls im Randbereich auf der palatinalen Seite. Um den Sauerstoff der Umgebungsluft zu inhibieren und damit eine mangelhafte Aushärtung zu vermeiden, wurde vor der Aushärtung ein Glyceringel auf alle Ränder aufgetragen (Liquid Strip, Ivoclar). Durch das Sauerstoffinhibitionsgel ließ sich eine signifikante Verbesserung der Kleberänder erreichen. Das Glycerin wurde abgespült und nach Ende der Abbindezeit von ungefähr 3 min konnten das überschüssige Material mit einem Metallinstrument sowie approximal mit Zahnseide entfernt und interdental die Kontaktzonen mit Schleifstreifen finiert werden. Nach Überprüfung der Okklusion und funktionsorientiertem selektiven Einschleifen erfolgten die Endbearbeitung und Politur mit diamantierten Gummipolierern (Dimanto, VOCO).

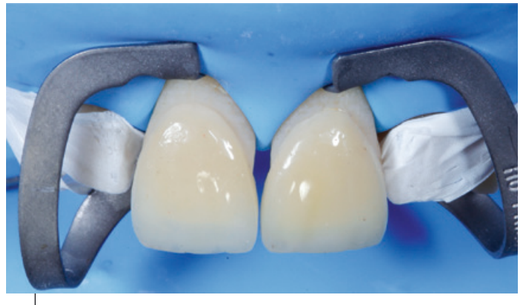

Abb. 17: Einsetzen der Veneers aus Grandio blocs (VOCO) und anschließende Lichthärtung.

Abb. 18: Endergebnis in der frontalen Ansicht.

Abb. 19: Endergebnis auf der rechten Seite.

Abb. 20: Endergebnis auf der linken Seite.

Abb. 21: Frontalaufnahme bei maximaler Interkuspidation, 1 Jahr nach der Behandlung.

Ergebnis

Die Vorher / Nachher-Situation im Vergleich überzeugt: Der Patient ist sehr zufrieden wegen der enormen Verbesserung seines Lächelns (Abb. 18 bis 22).

Diskussion

Argumente für den klinischen Entscheidungsprozess: Nach der Analyse der wissenschaftlichen Literatur über den Verschluss von Diastemata im Frontzahnbereich wurde ein semi-direkter Ansatz mit Veneers aus einem nanokeramischen Hybrid-Material gewählt (Araujo et al., 2021).

Aufgrund der klinischen Indikation des Diastemaverschlusses werden die in diesem Fall verwendeten Verblendschalen nach der Magne und Belser-Klassifikation dem Typ IIB-Veneers zugeordnet (Magne et. al., 2002). Aufgrund der finanziellen Situation des Patienten kamen indirekt hergestellte Verblendschalen aus Keramik (Feldspat etc.) nicht infrage.

Abb. 22: Abschließende Aufnahme in Protrusion, 1 Jahr nach der Behandlung.

Da der Patient hohe ästhetische Ansprüche hatte, wurde die direkte Schichttechnik ausgeschlossen und man entschied sich für Verblendschalen, die sowohl die zentralen als auch die seitlichen Schneidezähne einbeziehen, da auf diese Weise harmonischere Größenverhältnisse erreicht werden können und vor allem die Lücken geschlossen werden konnten.

Das Wax-up muss zunächst in Form eines provisorischen Prototyps mit einer klinischen Doppelfunktion in den Mund eingesetzt werden:

- **„Diagnostisches Mock-up“** für ästhetische und funktionelle Aspekte. Das ist das Composite-Provisorium für die übliche Einprobe im Mund. Es ermöglicht die unmittelbare und effektive Kommunikation mit dem Patienten sowie die Prüfung der Mundverträglichkeit für einige Tage vor der operativen Sitzung. Diese Prototypen, auf die Zähne aufgesetzt, bewirken bei den Patienten einen „Wow-Effekt“, da sie eine Vorstellung von den zu erzielenden ästhetischen Ergebnissen im Mund vermitteln.
- **„Operatives Mock-up (Arbeits-Mock-up)“** für die kalibrierte Präparation, und zwar als Composite-Schablone für eine kontrollierte und besonders minimalinvasive Zahnreduktion (Gurel et al., 2012). In der Anfangsphase ist anhand der physischen Abmessungen des Mock-ups eine kontrollierte Zahnpräparation kalibriert. Bei der kontrollierten Präparation wird das Provisorium allmählich zerstört, was zu einer weitaus minimalinvasiveren Präparation führt als bei einer direkt am Zahn vorgenommenen Präparation. Mit entsprechenden kalibrierten Bohrern gewährleisten diese Präparationen eine besonders schmelzschonende Schichtstärke mit höchsten ästhetischen und funktionellen Eigenschaften.

Das Arbeits-Mock-up gewährleistet eine bessere Kontrolle der Dicke der Veneers, bevor die Präzisionsabformung für das digitale Design des endgültigen Veneers vorgenommen wird. Das beschriebene Protokoll für die Befestigung wurde mit grundlegender und aktueller Literatur abgeglichen (Magne, 2005; Blatz et al., 2018).

Der komplette Fall

Schlussfolgerungen

Es wurde volle Patientenzufriedenheit erreicht. Der Erfolg der Behandlung beruht auf der Kombination von zwei Faktoren: einer minimalen Zahnpräparation und einem vollständigen Verschluss der vorhandenen Lücken mit positiven Auswirkungen auf Form, Proportionen und chromatische Ziele.

Hier gilt „Weniger ist mehr": In der Tat wird durch die Mock-up-geführte kontrollierte Zahnpräparation die Reduktion der Zahnhartsubstanz minimiert, während die Funktion gewährleistet und das langfristige ästhetische Ergebnis optimiert wird. Der Fall zeigt ferner, dass sich konventionelle und digitale Workflows fruchtbar miteinander verbinden lassen.

Literaturverzeichnis

Alothman Y, Bamasoud MS. The Success of Dental Veneers According To Preparation Design and Material Type. Open Access Maced J Med Sci. 2018 Dec 14;6(12):2402-2408. doi: 10.3889/oamjms.2018.353. eCollection 2018 Dec 20.

Araujo E, Perdigão J. Anterior Veneer Restorations - An Evidence-based Minimal-Intervention Perspective. J Adhes Dent. 2021 Apr 7;23(2):91-110. doi: 10.3290/j.jad.b1079529. PMID: 33825424 Review.

Blatz MB, Vonderheide M, Conejo J. The Effect of Resin Bonding on Long-Term Success of High-Strength Ceramics. J Dent Res. 2018 Feb;97(2):132-139. doi: 10.1177/0022034517729134. Epub 2017 Sep 6. PMID: 28876966 Free PMC article. Review.

Chai SY, Bennani V, Aarts JM, Lyons K. Incisal preparation design for ceramic veneers: A critical review. J Am Dent Assoc. 2018 Jan;149(1):25-37. doi: 10.1016/j.adaj.2017.08.031. PMID: 29304908 Review.

Gurel G, Morimoto S, Calamita MA, Coachman C, Sesma N. Clinical performance of porcelain laminate veneers: outcomes of the aesthetic pre-evaluative temporary (APT) technique. Int J Periodontics Restorative Dent. 2012 Dec;32(6):625-35. PMID: 23057051

Joda T, Zarone F, Ferrari M. The complete digital workflow in fixed prosthodontics: a systematic review. BMC Oral Health. 2017 Sep 19;17(1):124. doi: 10.1186/s12903-017-0415-0. PMID: 28927393 Free PMC article. Review.

Magne P. Immediate dentin sealing: a fundamental procedure for indirect bonded restorations. J Esthet Restor Dent. 2005;17(3):144-54; discussion 155. doi: 10.1111/j.1708-8240.2005.tb00103.x. PMID: 15996383 Review.

Magne P, Belser UC. Bonded Porcelain Restorations in the Anterior Dentition: A Biomimetic Approach. Chicago: Quintessence Publishing, 2002

Walls AW, Steele JG, Wassell RW. Crowns and other extra-coronal restorations: porcelain laminate veneers. Br Dent J. 2002 Jul 27;193(2):73-6, 79-82. doi: 10.1038/sj.bdj.4801489. PMID: 12199127th. Head Face Med. 2019 Aug 8; 15(1): 21.

Alessandro Pezzana

Alessandro Pezzana, DDS absolvierte sein Zahnmedizinstudium an der Universität Turin und graduierte dort 2012. Seit 2013 praktiziert er in eigener Praxis: Studio dentistico Pezzana e Togno in Omegna, Italien. Darüber hinaus lehrt und forscht er an der Universität Turin, Abteilung Zahnheilkunde, und ist anerkannter Referent auf nationalen und internationalen Dentalkongressen. Pezzanas Spezialgebiete sind die ästhetische restaurative Zahnheilkunde, Endodontie sowie die Dentalfotografie.

Kontakt:

Studio dentistico Pezzana e Togno
Omegna, Italien
studiodentisticopezzanaetogno.com)
alessandro.pezzana@hotmail.it