Ästhetische Versorgung mit CAD/CAM-Nanohybrid-Komposit nach geführter Implantation und Sofortbelastung

Im Frontzahnbereich hat sich die provisorische Versorgung mit Sofortbelastung anhand wissenschaftlich bestätigter Prinzipien als bevorzugte Alternative erwiesen, um Papillen und Zahnfleischvolumen zu erhalten, Rezessionen zu vermeiden und ästhetische und phonetische Funktionen schnell wiederherzustellen. Im nachfolgend beschriebenen Patientenbeispiel wurde die Unterkonstruktion für die provisorische Versorgung aus einem Nanohybrid-Komposit im CAD/CAM-Verfahren gefertigt. Der hier gezeigte Fall bekräftigt, dass moderne Komposite auch im Rahmen der Implantatchirurgie effektive Materialien zur Erzielung hochästhetischer Restaurationen darstellen. Da die implantatgetragene provisorische Sofortversorgung (Unterkonstruktion und Veneer) aus Kompositmaterialien hergestellt wurde, die uneingeschränkt für definitive Restaurationen geeignet sind, wäre diese auch zum permanenten Verbleib im Mund geeignet.

Für eine erfolgreiche Sofortimplantation in die frische Extraktionsalveole müssen verschiedene Kriterien erfüllt sein, wie zum Beispiel eine optimale Primärstabilität und eine korrekte Positionierung der Implantate. Die Verwendung eines vorgefertigten, an die Mundsituation angepassten Kunststoffzahns, der intraoperativ auf einem provisorischen Abutment fixiert wird, stellt dabei die gängige Versorgungsmethode dar. In diesem klinischen Fall jedoch wurde der Stumpfanteil des provisorischen Hybridabutments (hier einfach als ästhetische Unterkonstruktion bezeichnet) aus einem hochgefüllten CAD/CAM-Nanohybrid-Komposit hergestellt. Aufgrund der Tatsache, dass der kontralaterale Zahn 11 Makro- und Mikrotexturen aufwies, die mit Farbnuancen und chromatischen Effekten an der Inzisalkante (Halo-Effekt) einhergingen, wurde entschieden, die ästhetische Unterkonstruktion so zu gestalten, dass darauf ein direktes Komposit-Veneer geschichtet werden konnte.

Patientenfall

Anamnese und Befund

Eine 31-jährige Frau stellte sich in unserer Zahnarztpraxis vor: Sie sorgte sich um ihren Zahn 21, der eine erhöhte Mobilität aufwies. Die Patientin vermutete die Ursache an einem Stoß mit einem Möbelstück, der sich vor 5 Jahren ereignete.

Die Patientin befand sich in einem guten Allgemeinzustand. Eine gründliche Untersuchung ergab keine aktive Karies oder Gingivitis, auch fanden sich keine Fisteln oder Anzeichen von akuten entzündlichen Prozessen.

Das Weichgewebe präsentierte sich in Farbe, Kontur, Form und Textur regelrecht. Vor der Behandlung wurde eine routinemäßige zahnmedizinische Prophylaxebehandlung durchgeführt. Die Patientin vermutete, dass sich der Zahnlockerungsgrad mit der Zeit verstärken und zum Verlust des betroffenen Schneidezahns führen könnte. Daher war ihr Wunsch, eine Stabilisierung des Zahnes sowie ein ästhetisches Erscheinungsbild.

Zur Befundaufnahme wurden unter anderem Einzelaufnahmen von Zahn 21, eine DVT-Aufnahme **(Abb. 1)**, 3D-gedruckte Kiefermodelle sowie ein Sensitivitätstest gemacht.

- Die bildlichen Darstellungen zeigten aufgrund der offensichtlichen Wurzelresorption ein negatives Kronen-Wurzel-Verhältnis.
- Es wurde eine Knochenkonkavität im vestibulären apikalen Bereich sowie das Fehlen von Knochengewebe und ein dünner gingivaler Phänotyp festgestellt.

Auf den Kältetest zeigte der Zahn keine Sensitivität. Die von der Patientin berichtete erhöhte Zahnmobilität war klinisch offensichtlich.

Diagnose und Behandlungsplanung

Anhand der erhobenen Befunde wurden an Zahn 21 eine posttraumatische Wurzelresorption mit Vitalitätsverlust sowie Mobilitätsgrad 3 diagnostiziert.

Aufgrund der Diagnose war die einzige Therapiemöglichkeit eine minimal traumatische Extraktion von Zahn 21, gefolgt von einer Kürettage der Alveole unter Erhaltung der gesunden Weichgewebe. Geplant war eine Sofortimplantation mit kurzzeitiger zusätzlicher Verwendung eines Gingivaformers, die Knochenregene-

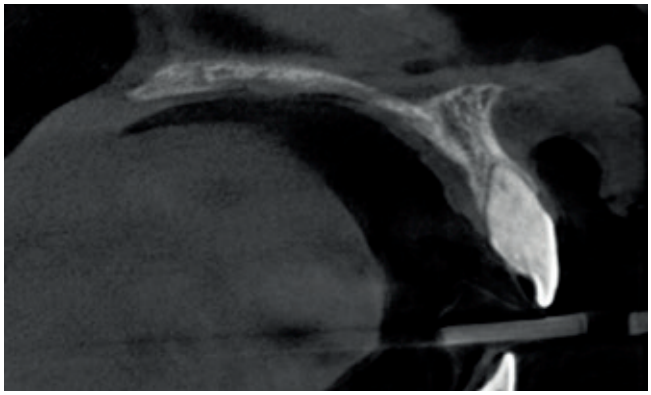

Abb. 1: Tomographischer Querschnitt des Zahnes 21 zeigt eine Veränderung des Kronen-Wurzel-Verhältnisses und eine ausgeprägte Knochenkonkavität im vestibulären apikalen Bereich.

ration mit einem Xeno-Transplantat und eine sofort belastbare Versorgung. Eine gefräste Unterkonstruktion aus Nanohybrid-Komposit (Grandio disc, VOCO) sollte fixiert und klinisch mit einem direkten Komposit-Veneer individualisiert werden.

Das Behandlungsprocedere

Nach der Bewertung der vestibulären Morphologie und Textur **(Abb. 2)** sowie einer präzisen Abformung wurden im Labor physische und virtuelle Modelle der Zähne erstellt. Das diagnostische Wax-up wurde als Orientierung für die Herstellung des provisorischen Mock-ups und der Unterkonstruktion angefertigt.
Es wurde ein Kronen-Mock-up aus mikrogefülltem Komposit für Provisorien gefräst (Structur CAD, VOCO). Dieser wurde der Patienten am Mund präsentiert. Sie stimmte der zu erwartenden Versorgung zu **(Abb. 3)**. Danach wurde der Eingriff virtuell simuliert (nicht abgebildet) und die Konstruktion in der CAD-Planungssoftware (Implant Studio, 3Shape) entworfen. Die alveoläre Architektur wurde beibehalten. Die Schablone für die Implantation wurde additiv aus einem geeigneten Druckharz (Cosmos SG, Yller) auf einem 3D-Drucker (Photon Mono 4K, Anycubic) hergestellt.
Der Zahn 21 wurde minimal-traumatisch extrahiert, um die Integrität der Gingiva, der Papillen und der Gingivaarchitektur so weit wie möglich zu erhalten **(Abb. 4 und 5)**.
Anschließend wurde die Führungsschablone **(Abb. 6)** in Position gebracht und das Implantat (Grand Morse Helix Acqua 3,75×13 mm, Neodent, Straumann) mit einer Bohrsequenz von 800 U/min und reichlich Spülung eingesetzt **(Abb. 7)**.

Abb. 2: Die Herausforderung besteht darin, Form, Textur und Farbe von Zahn 11 auf die Versorgung regio 21 zu übertragen.

Abb. 3: Simulation des ungefähren Endergebnisses (Mock-up aus Structur CAD, VOCO).

Abb. 4: Minimal traumatische Zahnentfernung.

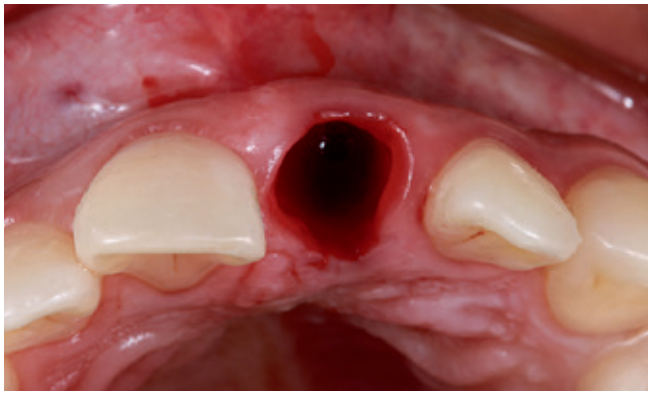

Abb. 5: Frische Typ-1-Extraktionsalveole.



Abb. 6: 3D-gedruckte Führungsschablone für geführte Implantation.

Abb. 7: Die Implantatinsertion.

Die frische Typ-1-Extraktionsalveole wies schnell einen gewissen gingivalen Kollaps auf **(Abb. 8)**.
Es folgte vorübergehend das Aufschrauben eines Gingivaformers (Grand Morse Healing Abutment, Neodent, Straumann) auf das Implantat. Dann wurde ein nach koronal vorgeschobener Tunnel (Modified Coronally Advanced Tunnel bzw. MCAT-Technik) zur Behandlung angrenzender Oberkiefer-Gingivarezessionen gebildet (nicht abgebildet). Dafür wurde eine Typ I und III Kollagenmatrix aus porciner Dermis (Mucoderm, Straumann) als Alternative zum autologen Weichgewebetransplantat verwendet **(Abb. 9)**, welche die schnelle Revaskularisation unterstützt und für eine effektive Weichgewebeintegration einschließlich Farbe und Textur sorgt.
Gleichzeitig wurde der Knochen mit natürlich reinem bovinen Knochenersatzmaterialien (Knochengranulate in der Größe von 0,5 bis 1,0 mm, Cerabone, Straumann) regeneriert.
Anschließend wurde der Gingivaformer entfernt und ein Scan-Sekundärteil (Grand Morse 3 in 1 Smart Abutment, Neodent, Straumann) eingesetzt, um die klinische Implantatposition und die Weichgewebe zu scannen. Die erhobenen Daten wurden an die CAD/CAM-Designsoftware (exocad, Align Technology) übertragen, mit der die Unterkonstruktion für die provisorische Versorgung unter Berücksichtigung der kritischen Konturbereiche entworfen wurde. Hierfür wurden unterstützend die präoperativ hergestellten Modelle herangezogen. Die Unterkonstruktion wurde im CAD/CAM-Verfahren konstruiert und gefräst.
Diese ästhetische Unterkonstruktion wurde so geformt, dass sie den ursprünglichen Verlauf des Zahnfleisches wiederherstellt und die marginale Gingiva in der ursprünglichen Position hält. Die Konstruktion wurde aus einer Nanohybrid-Komposit-Ronde (Grandio disc, A1 LT, VOCO) auf einer 5-Achs-Fräs- und Schleifmaschine (inLab MC X5, Dentsply Sirona) gefräst und anschließend mithilfe eines dualhärtenden, universellen adhäsiven Befestigungssystems (Bifix Hybrid Abutment, VOCO) auf dem zuvor genannten Smart-Abutment von Neodent zementiert. Daraus entstand ein Hybrid-Abutment **(Abb. 10)**.
Um ausreichend Platz für alle Schichten zu garantieren, wurde in der CAD-Planung eine kleine Reduktion des Substrats im Cut-Back-Verfahren vorgesehen **(Abb. 10 und 11).** Es erfolgte die Überprüfung des Hybrid-Abutments auf dem Implantat auf korrekte Position, passive Gewebeadaptation und korrekte Randlage **(Abb. 11)**.
Nach Fixierung der endgültigen Position wurde unter Kofferdam ein direktes Komposit-Veneer (Admira Fusion, VOCO) auf die CAD/CAM-Unterkonstruktion geschichtet **(Abb. 12 bis 21)**. Die absolute Trockenlegung mit Kofferdam verhinderte zusätzlich ein ungewolltes Touchieren des periimplantären Weichgewebes mit Bonding- oder Kompositmaterial.
Die Schichtung erfolgte zunächst im zervikalen Bereich **(Abb. 15 und 16)**. Hiernach wurde das Hybrid-Abutment zur Politur herausgeschraubt, um so Verletzungen oder Kontaminationen des Weichgewebes zu vermeiden. Anschließend wurde das Abutment erneut mit einem Drehmoment von 25 Ncm verschraubt **(Abb. 17)**. Die Schichtung des mittleren und inzisalen Drittels erfolgte mithilfe eines Vorwall-Silikonschlüssels. Die Kompositmaterialien für den transparenten Haloeffekt wurden exakt platziert **(Abb. 18 bis 20)**. Abschließend wurde eine farbliche Individualisierung mit Final-Touch (VOCO) vorgenommen **(Abb. 21)**.
Die postoperative DVT-Aufnahme bestätigt die korrekte Positionierung und Anpassung der Implantatkomponenten **(Abb. 22)**. Hier ist zu erkennen, dass die Verwendung eines konkaven Abutments Platz für das Transplantationsmaterial schafft und langfristige Gewebestärke gewährleistet. Intraorale Bilder zeigten eine ausgezeichnete (Mikro-)Textur der Komposit-Restauration und eine optimale Anpassung an das Weichgewebe **(Abb. 23)**. Das endgültige ästhetische Ergebnis ist äußerst zufriedenstellend, das Komposit imitiert den natürlichen Zahn exzellent **(Abb. 24)**.

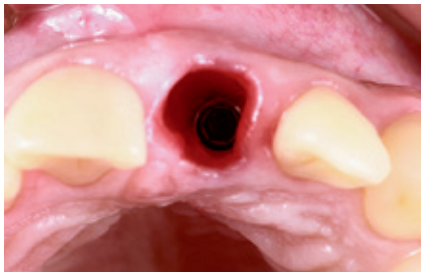

Abb. 8: Typ-1-Extraktionsalveole weist einen gingivalen Kollaps auf.

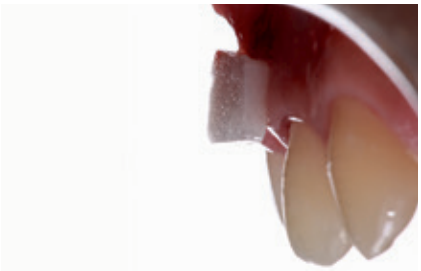

Abb. 9: Um das vestibuläre Gingivavolumen zu vergrößern, wird eine Kollagenmatrix aus porciner Dermis eingesetzt.

Abb. 10: Hybrid-Abutment. Die gefräste ästhetische Unterkonstruktion aus hochgefülltem CAD/CAM Nanohybrid-Komposit (Grandio disc, VOCO) ist auf dem Scan-Sekundärteil adhäsiv zementiert (Befestigungsmaterial: Bifix Hybrid Abutment, VOCO).

Abb. 11: Die ästhetische Unterkonstruktion dient als Basis für die manuelle Schichtung mit Nanohybrid-ORMOCER-Komposit (Admira Fusion, VOCO). Die kleine Reduktion des Substrats im Cut-Back-Verfahren garantiert ausreichenden Platz für alle Schichten.

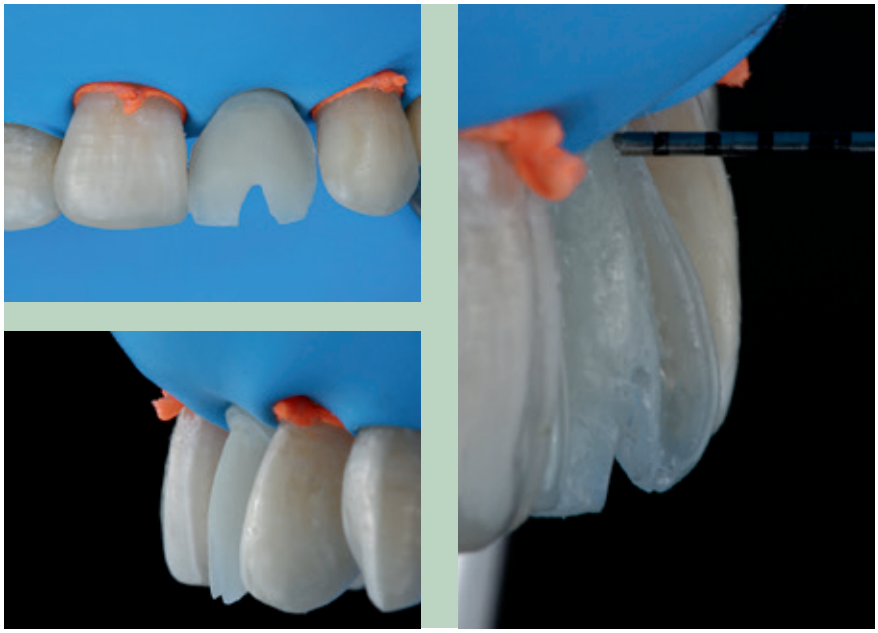

Abb. 12–14: Vorbereitung für die Schichtung des Komposit-Veneers unter absoluter Trockenlegung mit Kofferdam.

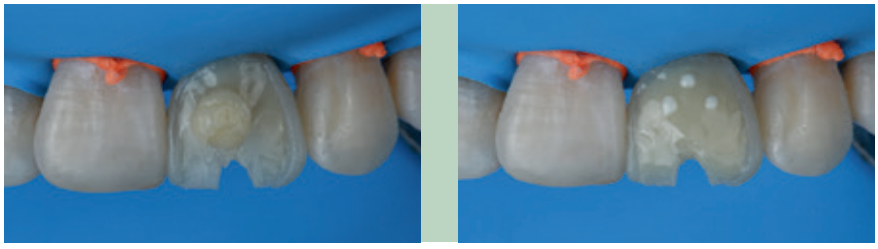

Abb. 15 u. 16: Schichtung des Komposit-Veneers. Nach Farbanalyse beginnt die Schichtung hauptsächlich im zervikalen Bereich.

Abb. 18–20: Die Schichtung des mittleren und inzisalen Drittels erfolgt mithilfe eines Vorwall-Silikonschlüssels. Die Kompositmaterialien für den transparenten Haloeffekt werden exakt platziert.

Abb. 17: Nach der Schichtung des zervikalen Bereichs wird das Hybrid-Abutment für eine extraorale Politur herausgeschraubt. Hier ist die erneute Verschraubung mit einem Drehmoment von 25 Ncm gezeigt.

Abb. 21: Abschließend wird eine farbliche Individualisierung mit FinalTouch (VOCO) vorgenommen.

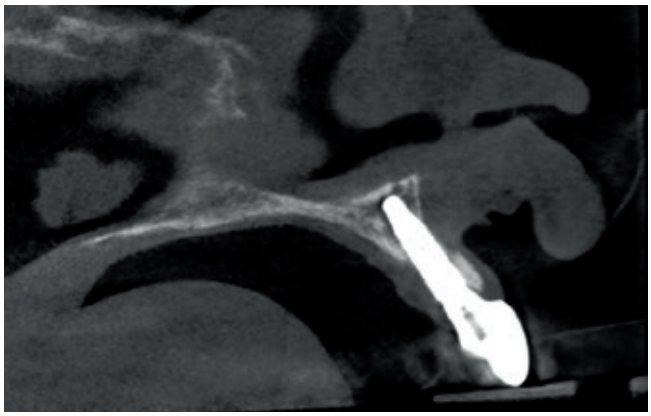

Abb. 22: CT postoperativ. Die ausgeprägte vestibuläre Konkavität des Hybrid-Abutments bietet Platz für die Transplantatmaterialien und verhindert langfristig eine Gewebeausdünnung.

Abb. 23: Intraorale Aufnahme, welches die mit Komposit erzielte Textur und Mikrotextur sowie die korrekte Anpassung der Restauration an das Weichgewebe zeigt.

Abb. 24: Das Lächeln zeigt ein zufriedenstellendes ästhetisches Ergebnis, bei dem Form und Farbe der des kontralateralen Zahnes entsprechen. Diese implantatgetragene Sofortversorgung wurde aus hochwertigem Komposit hergestellt und kann daher bei Beschwerdefreiheit dauerhaft im Mund verbleiben.

Ergebnis

Im vorliegenden Fall war die Patientin mit dem ästhetischen Ergebnis der Behandlung sehr zufrieden. Für die Restauration auf Zahn 21 wurde mit einem direkt geschichteten Komposit-Veneer ein äußerst ästhetisches Ergebnis erzielt. Es stellt immer eine Herausforderung dar, die Form und Farbe eines mittleren Schneidezahns auf den kontralateralen Zahn zu übertragen. Im vorliegenden Fall wurde jedoch ein morphologisch individuell angepasstes CAD/CAM-Komposit-Abutment hergestellt, das das vorhandene Weichgewebe und Transplantatmaterial stützt, um die Weichgewebestärke und dessen Vaskularisation langfristig zu gewährleisten. Dank der minimal traumatischen Extraktion und der computergestützten Chirurgie wurde eine ausgezeichnete Primärstabilität für das Implantat mit einem Drehmoment von über 50 Ncm erreicht. Dies ist die Grundlage für die erfolgreiche Osseointegration und eine langfristige Stabilität des Implantats und damit eine dauerhaft intakte Restauration.

Schlussfolgerungen

Die tomographischen Schichten zeigten eine Typ-1-Alveole mit dünner vestibulärer Knochenwand. In solch einer Situation ist zum einen eine Sofortimplantation und zum anderen auch eine vorherige Regeneration der Knochenalveole mit anschließender Implantation denkbar. Der zusätzliche Lockerungsgrad 3 und die rötgenologisch erkennbare Wurzelresorption ließen die Entscheidung für die Sofortimplantation fallen. Der Behandlungserfolg ist auf eine akribische Planung zurückzuführen, die sich auf verschiedene bildgebende Verfahren wie Fotos, Röntgenbilder, DTV-Aufnahmen und 3D-Scans stützt. Der Einsatz dieser Instrumente half dem Team, eine genaue Diagnose zu stellen, den optimalen Behandlungsplan festzulegen und mögliche Komplikationen vorherzusehen. Die CAD-Software unterstützt durch Errechnen und Vorschlagen die optimale Implantatposition.

Der vorliegende Fall zeigt deutlich, wie wichtig es ist, bei der Umsetzung eines Behandlungsplans etablierte Protokolle zu befolgen. Die Einhaltung vorgeschriebener Zeitpläne, empfohlener Materialien und Verfahren minimiert die Gefahr von Komplikationen und Misserfolgen signifikant. Der Einsatz der geführten Implantologie und die Methode der Herstellung von gefrästen Abutments ist in Kombination sehr vorteilhaft, setzt aber ausreichend technisches Können und eine sorgfältige Auswahl der Verfahren voraus. Zusätzlich trägt auch die Erfahrung des Anwenders entscheidend zum Erfolg einer Behandlung bei. Ebenso setzt die Schichttechnik mit Komposit, gerade bei hohen ästhetischen Ansprüchen im Frontzahnbereich, eine entsprechende Expertise sowie die Einhaltung aller in der neueren wissenschaftlichen Literatur beschriebenen Schritte voraus. ■

Autoren:
Amilkar Rocha, DDS, MSc, PhD (Schwerpunkt Prothetik; MSc und PhD in Implantologie)
Oscar Arauco Urzagaste, DDS (Schwerpunkt Implantologie)
Kevin Cavero, DDS (Schwerpunkt orale Rehabilitation und ästhetische Zahnheilkunde)
Luis Eduardo Marques Padovan, DDS, MSc, PhD
Geninho Thomé, DDS, MSc, PhD

Bilder: © Dr. Amilkar Rocha

Literaturverzeichnis unter www.zmk-aktuell.de/literaturlisten

Dr. Amilkar Rocha

Studium der Zahnmedizin an der Universidad Mayor de San Simón (Bolivien)
Master-Abschluss in oraler Implantologie am Latin American Institute of Research and Education (ILAPEO, Brasilien) sowie Postgraduierten-Abschluss in osseointegrierten Knochenimplantaten
Spezialisierung auf Prothetik und Rehabilitation im Rahmen von ProFIS, einem interdisziplinären Programm für Postgraduierten-Bildung der Universität von São Paulo (Brasilien)
Seit mehr als 21 Jahren Generaldirektor und Implantologe an seiner Clínica Rocha Pereira in Cochabamba (Bolivien)
Dem wissenschaftlichen Team der Universität São Paulo (Abteilung Master für Zahnmedizin und Dentalmaterialien) zugehörig
Präsident der bolivianischen Gesellschaft für orale Implantologie; Gründungspräsident der International Academy of Integral Dentistry und Internationaler Präsident der Seminarios Odontologicos Latinoamericanos (SOLA).

Dr. Amilkar Javier Rocha Águila
Calle Bugambillas # 74
Lomas de Aranjuez
Queru Queru Alto
amilkarrocha@yahoo.com

Natürliche Prophylaxe: parodur Gel & parodur Liquid

Parodontitis-Prophylaxe-Gel
*Enthält pflanzliche Inhaltsstoffe auf veganer Basis: Beinwell, Kamille, Salbei, Thymian, Minze

Sanftes Parodontitis-Prophylaxe-Fluid
Gebrauchsfertige Mundspüllösung zur Vorbeugung von Gingivitis, Parodontitis und Karies, auf pflanzlicher Basis

lege artis

Für die Praxis und zu Hause