t 2022 - teamwork media GmbH & Co. KG • © Copyright 2022

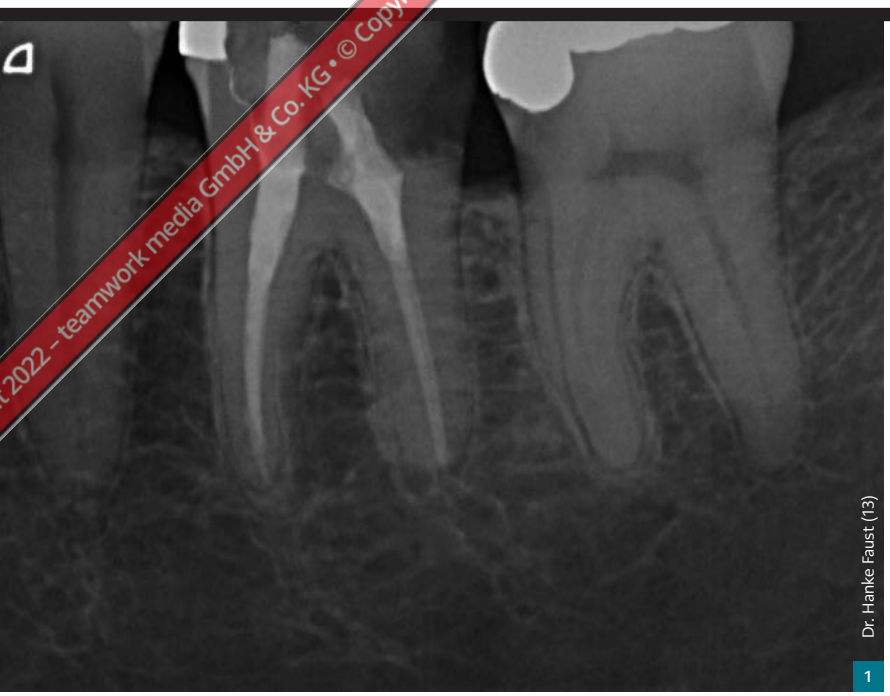

Dr. Hanke Faust (13)

1

Abb. 1 Röntgenbefund
Abb. 2 Zahnfarbenbestimmung

2

PROTHETIK

Nanohybride Einzelkrone im CAD/CAM-Verfahren

Chairside-Versorgungen lassen sich ohne Abformung in einer Sitzung schnell und unkompliziert gestalten. Mit den Grandio blocs sind in Form- und Farbgebung ästhetisch individuelle Restaurationen leicht zu erzielen. Der Aspekt der Wirtschaftlichkeit ist hervorzuheben.

— Dr. Hanke Faust—

Nachfolgender klinischer Fall zeigt, dass durch Einsatz moderner CAD/CAM-Technologie die Versorgung eines Einzelzahnes mit einem nanokeramischen Hybrid-Block (VOCO GmbH, Cuxhaven) durchführbar ist.

DER KONKRETE FALL

Ein 30-jähriger Patient erschien spontan in der Praxis mit der Bitte um Neuversorgung eines Zahnes mit frakturierter Füllung (Zahn 36).
Im Aufklärungsgespräch wurden mit dem Patienten aufgrund der Vielfalt an Materialien die unterschiedlichen Behandlungsmethoden (Lab-/Chairside) sowie die Vor- und Nachteile erörtert. Aufgrund einer endodontischen Vorbehandlung war bei klinisch reduzierter Restzahnsubstanz eine prothetische Lösung indiziert. Auf eine Stiftverankerung sollte durch die Anwendung eines dentinadhäsiven Kompositaufbaus verzichtet werden. Der Patient entschied sich für eine Chairside-Restauration im CAD/CAM-Verfahren aus einem nanokeramischen Hybrid-Block in einer Behandlungssitzung. Mit Grandio blocs (VOCO) konnte eine schnelle, kostengünstige und zeitgleich ästhetische Versorgung angeboten werden.

BEFUND UND DIAGNOSE

Klinisch zeigte die Füllung bei sonstiger Beschwerdefreiheit eine Fraktur im mesialen Bereich sowie eine deutliche Randspaltbildung. Parodontal war der Patient gesund. Das angefertigte Röntgenbild (Abb. 1) zeigte eine suffiziente Wurzelfüllung ohne apikale Auffälligkeit sowie einen großen koronalen Zahnhartsubstanzdefekt.

THERAPIE

Auf analoge Abformungen für die Herstellung eines Provisoriums konnte aufgrund des Chairside-Verfahrens verzichtet werden. Initial wurde die Zahnfarbe Vita A3 am feuchten Zahn bestimmt. Zusätzlich wurde eine Fotoaufnahme für die Individualisierung der Krone beim Herstellungsprozess gefertigt (Abb. 2).

t 2022 - teamwork media GmbH & Co. KG • © Copyright 2022

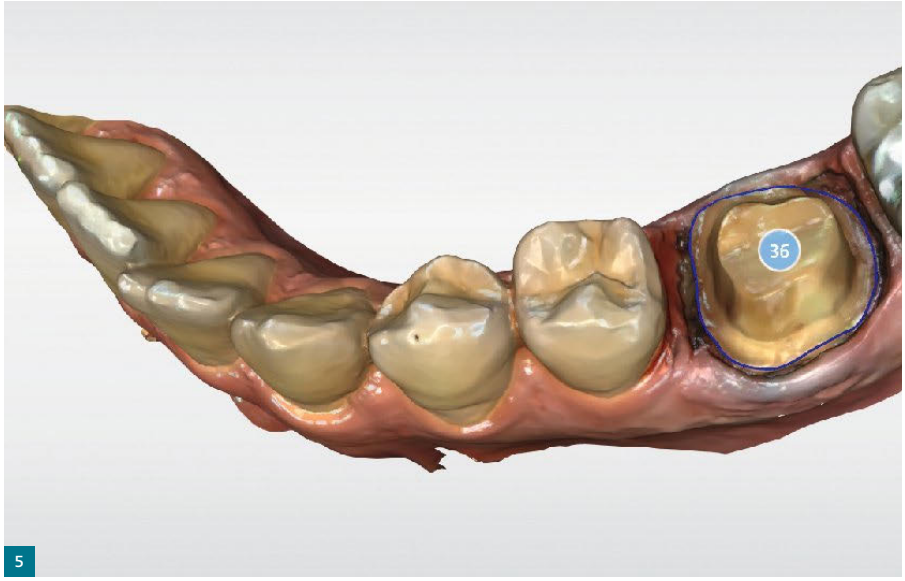

Abb.3 Abgeschlossene Präparation
Abb.4 Digitale Erfassung der Präparation
Abb.5 Laterale Ansicht der Konstruktion
Abb.6 Okklusale Ansicht der Konstruktion

Nach erfolgter Infiltrationsanästhesie im marginalen Gingivabereich konnte die alte Füllung entfernt, die Guttaperchastifte, welche in die Kavität ragten, entsprechend eingekürzt und ein dentin-adhäsiver Kompositaufbau mit Futurabond U und Rebilda DC (VOCO) unter Kofferdam als Vorbereitung zur Präparation verankert werden.
Die Präparation des Zahnes erfolgte mit rotierenden Diamanten. Es wurde nach Vorgabe des Herstellers im zervikalen Bereich ca. 0,8 mm sowie im okklusalen Bereich ca. 1,5 mm Zahnhartsubstanz entfernt. Die Präparationsgeometrie wird durch einen Präparationswinkel von ca. 6^0, Vermeidung von Unterschnitten und einer Abrundung von innenliegenden Kanten im Sinne der weichen Präparation bestimmt (Abb. 3).
Zur Vorbereitung des Scanvorgangs mit der Intraoralkamera Primescan (Dentsply Sirona, Bensheim) kam eine Retraktionspaste (VOCO Retraction Paste, VOCO) zur Anwendung. Bei kurzer Einwirkzeit von einer Minute stoppte die distale Blutung und eröffnete den Sulkus in diesem Falle ohne Zuhilfenahme von Retraktionsfäden in ausreichendem Maße.
Schnell und präzise ließ sich die Präparation somit virtuell erfassen und die Präparationsgrenze eindeutig bestimmen (Abb. 4). Direkt im Anschluss wurde die Restauration digital konstruiert (Abb. 5 bis 7), um den Datensatz im Anschluss der Primemill (Dentsply Sirona, Bensheim) zum Schleifprozess zu übergeben (Abb. 8 und 9).

Unter Wasserkühlung wurde dann die Krone aus einem nanokeramischen Hybrid-Block (Grandio blocs, VOCO) in der Farbe HT A3 für 10 Minuten gefräst. Die fertig geschliffene Restauration (Abb. 10) wurde mit einem Diamantschleifer in Sinne eines Cut-back reduziert, mit Futurabond U (VOCO) adhäsiv vorbereitet und zur individuellen Farbcharakterisierung mit Final Touch (VOCO) finalisiert (Abb. 11 und 12), wobei die einzelnen Farben individuell vermischt und anschließend mit einem transluzenten Flowable überschichtet wurden.
Vor der adhäsiven Befestigung wurde die Zahnhartsubstanz für 30 Sekunden mit 35%igem Phosphorsäure-Gel (Vococid, VOCO) konditioniert. Danach wurde ein Universaladhäsiv (Futurabond U, VOCO) aufgetragen.
Für einen optimalen Verbund der Restauration wurde die Innenfläche der Krone mit Aluminiumoxid (50 µm) bei 1,5 bar Druck zur Erhöhung der Rauigkeit und Oberflächenvergrößerung abgestrahlt. Eine Ätzung ist kontraindiziert. Nach Reinigung der abgestrahlten Fläche mit dem Dampfreiniger wurde ein Silan (Ceramic Bond, VOCO) nach Herstellerangaben appliziert und nach 60 Sekunden Einwirkzeit mit ölfreiem Luftstrom für 5 Sekunden getrocknet. Im Anschluss wurde ein dualhärtendes Befestigungsmaterial auf Komposit-Basis (Bifix QM, VOCO) appliziert und die Restauration eingeliedert (Abb. 13).

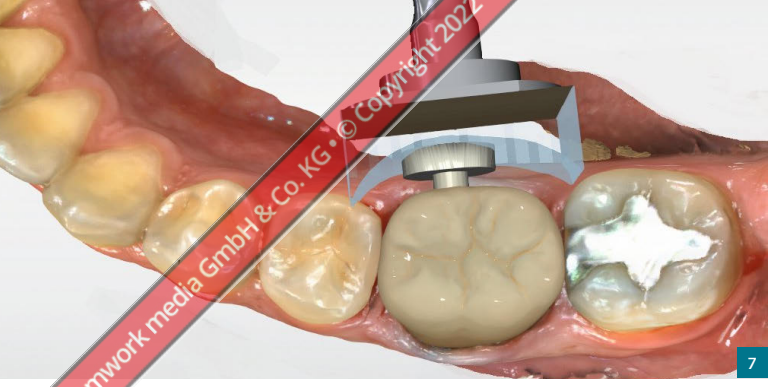

t 2022 - teamwork media GmbH & Co. KG • © Copyright 2022



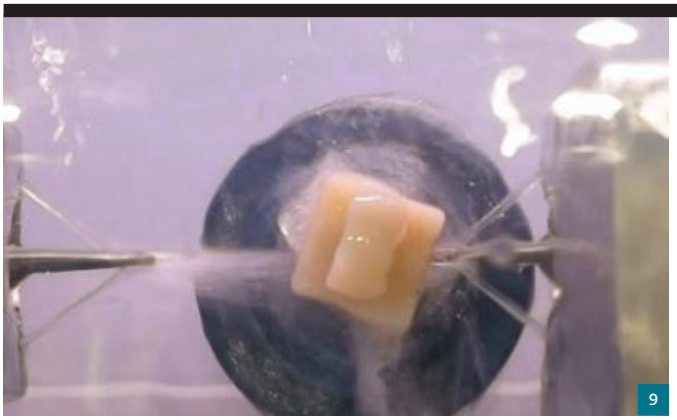

Abb. 7 Virtuelle Konstruktion im Block

Abb. 8 Einspannen des Grandio blocs

Abb. 9 Schleifprozess unter Wasserkühlung

ERGEBNIS

Das Endergebnis der Restauration im vorliegenden Behandlungsfall (Abb. 13) war äußerst zufriedenstellend. Die Ausgangssituation zeigte eine insuffizient frakturierte Füllung bei 36 nach endodontischer Vorbehandlung. Es konnte mit dem nanokeramischen Hybrid-Block (Grandio blocs, VOCO) in einer Sitzung eine ästhetische Rehabilitation erreicht werden. Ein Vergleich der Vorher-Nachher-Situation zeigt eine deutliche Verbesserung der Form und Farbe sowie der statischen Situation für den Molaren.

DISKUSSION

Es ist mit der dargestellten CAD/CAM-Technologie gelungen, chairside den Zahn schnell und zugleich ästhetisch zur Zufriedenheit des Patienten zu versorgen. Durch die Individualisierung konnte in Form- und Farbgebung eine den Nachbarzähnen entsprechende Restauration erzielt werden. Der Patient hatte die Krone bereits kurz nach Eingliederung aufgrund des dämpfenden Kaueffektes (dentinähnliches E-Modul) im Vergleich zu einer vollkeramischen Versorgung adaptiert. Die hervorragenden Materialeigenschaften resultieren aufgrund des erhöhten Druckes und der Temperatur beim Herstellungsprozess, da es zu einer erhöhten Umsetzungsrate der Doppelbindungen der Alkene kommt, was zu einer Reduktion des Restmonomergehaltes führt. CAD/CAM-Komposite haben eine antagonistenfreundliche Eigenschaft, sie führen zu geringeren Abrasionen der Gegenkieferbezahnung. Die Abrasionsstabilität ist nicht nur von Gehalt und Art der Füllkörper abhängig, sondern auch vom Polymersiationsgrad des Kompositanteils [1], welcher bei den industriell polymerisierten Materialien höher ist. Die hohe Biegefestigkeit von 333 MPa [2] sichert gute Werte bei der Kantenstabilität, wodurch dünn auslaufende Ränder realisierbar sind. Die Möglichkeit, zwei unterschiedliche Transluzenzstufen zu wählen, und die dargestellte Individualisierungsmöglichkeit mit Malfarben lassen ästhetische Restaurationen zu. Durch den fehlenden Infiltrations- oder Sinterbrand ist der Herstellungsprozess zeitlich sehr effektiv gestaltbar. Die nanohybriden Komposite lassen sich beim Einschleifen von approximalen oder okklusalen Frühkontakten direkt am Behandlungsstuhl polieren. Ein möglicher Defekt an der Restauration kann intraoral

Abb. 10 Fertig geschliffene Krone

Abb. 11 Okklusale Individualisierung

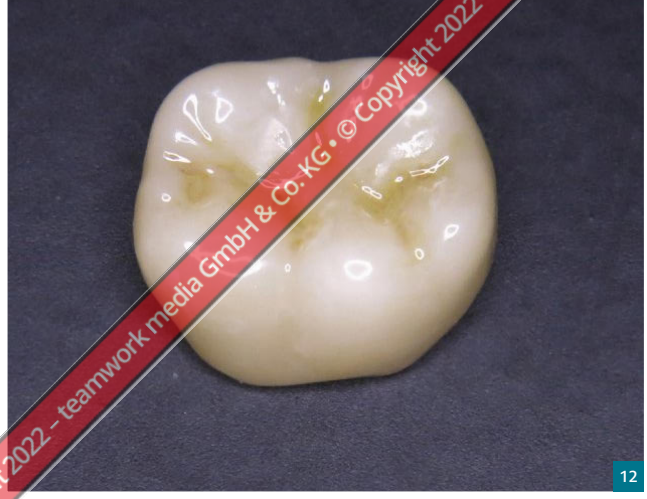

2022 - teamwork media GmbH & Co. KG • © Copyright 2022

Abb. 12 Fertiggestellte Krone

Abb. 13 Adhäsiv befestigte Krone in situ

jederzeit repariert werden. Da die CAD/CAM-Kompositversorgungen – wie auch Lithiumdisilikat-Keramiken – ausschließlich adhäsiv zu befestigen sind, muss die Trockenlegung gewährleistet sein. Dies stellt auch ein Problem bei subgingivalen Präparationen dar. Das derzeit noch limitierte Indikationsspektrum lässt noch keine mehrgliederigen Versorgungen zu. Es gibt in den letzten Jahren zahlreiche materialtechnische und klinische Studien zu den nanokeramischen Hybriden. Es stehen allerdings noch mittel- und langfristige In-vivo-Studien zum Langzeitverhalten aus [3].

FAZIT

Der Patient war mit dem Endergebnis der Restauration sehr zufrieden. Einfach und effizient konnte die Versorgung zur ästhetischen Zufriedenheit erfolgen. Die innovativen nanokeramischen Hybrid-Blöcke – wie in diesem Fall Grandio blocs (VOCO) – stellen für Einzelzahnversorgungen sowohl im Front- wie auch Seitenzahnbereich eine Alternative zu keramischen Einzelzahnversorgungen dar. Das Handling der Grandio blocs ist als einfach zu bezeichnen, da es mit den auf dem Markt befindlichen Schleifeinheiten wie gewohnt zu verarbeiten ist. Das Schleifen, die Ausarbeitung, Individualisierung und Politur sowie Vorbereitung zur adhäsiven Befestigung sind unproblematisch durchführbar. ■

DIE LITERATURLISTE
finden Sie unter
www.dentalmagazin.de oder über den nebenstehenden QR-Code.

DR. HANKE FAUST
Zahntechniker und Zahnarzt,
niedergelassen in eigener Praxis
in Otterndorf
drhankefaust@aol.com

Foto: privat