Abb. 1 klinische Ausgangssituation mit insuffizienter Restauration

Abb. 2 einfache Farbbestimmung

ORMOCER-TECHNOLOGIE

Frontzahnrestauration: direkt, ästhetisch, schnell

Mit direkten Versorgungen werden unkompliziert funktionelle und ästhetische Aspekte angestrebt. Wünsche des Patienten im Rahmen der Wirtschaftlichkeit sind entsprechend einzubeziehen. Mit dem neuen Ormocer Admira Fusion 5 sind mit nur fünf Cluster-Shades durch optimierte Lichtstreuung hochästhetische Ergebnisse erzielbar. Die Biokompatibilität ist durch den Verzicht auf jegliche Monomere exzellent, wie der folgende Fall zeigt.

— Dr. Hanke Faust —

Eine 48-jährige Patientin mit multiplen Allergien und Tendenz zu epileptischen Anfällen erschien mit dem Wunsch einer schnell zu gestaltenden ästhetischen Neuversorgung des Zahnes 21 nach Erstversorgung eines Unfallgeschehens vor 10 Jahren (Abb. 1). Neben einer analogen oder digitalen prothetischen Lösung wurde mit der Patientin die Versorgung mit einem Komposit bzw. Ormocer diskutiert. Infolge der Grunderkrankungen wurde die Methode der relativen Trockenlegung gewählt. Die direkte konservierende Versorgung mit Admira Fusion 5 (VOCO, Cuxhaven) hat sich als Lösung angeboten, da keine klassischen Monomere enthalten sind. Der Wunsch der Patientin nach einer ästhetischen Versorgung bei möglichst kurzer Behandlungszeit konnte durch den verstärkten Chamäleon-Effekt realisiert werden.

BEFUND UND DIAGNOSE

Klinisch zeigte sich an Zahn 21 eine insuffiziente Füllung mit Verfärbung am Füllungsrand mit Randspaltbildung. Der sensibel reagierende Zahn hatte einen Lockerungsgrad I bei Perkussionsunempfindlichkeit, parodontale Schädigungen lagen nicht vor.

THERAPIE

Nach dem Cluster-Shade-System wurde die Zahnfarbe A2 ausgewählt (Abb. 2). Zunächst wurde ein Abdruck der Situation mit V-Posil Putty Fast (VOCO, Cuxhaven) zur Erstellung eines Gipsmodelles erstellt. Mit Registrado Clear (VOCO, Cuxhaven) wurde ein individueller Silikonschlüssel zum Aufbau der palatinalen Fläche angefertigt (Abb. 3).

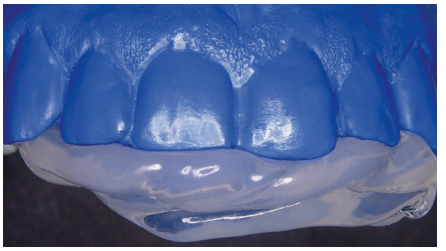

Abb. 3 Herstellung des Silikonschlüssels

Abb. 4 entfernte Restauration

Abb. 5 selektive Ätz-Technik im Schmelz

Abb. 6 geätzte Kavität vor Adhäsiv-Applikation

Abb. 7 Bonding-Applikation mit Microbrush

Abb. 8 angelegter Silikonschlüssel

Die lokale Infiltrationsanästhesie erfolgte mit Ultracain D ohne Adrenalin (Sanovi-Aventis GmbH, Frankfurt a.M.), im Anschluss wurden die Frontzähne mit einer fluoridfreien Prohylaxepaste Cleanic (KERR GmbH, Biberach) gereinigt. Die vorhandene insuffiziente Füllung wurde unter relativer Trockenlegung mit Diamant- und Rosenbohrer entfernt (Abb. 4).
Die Präparation erfolgte unter Schonung der Zahnhartsubstanz nach den Regeln der Adhäsiv-Technik mit angeschrägten Schmelzrändern. Nachfolgend wurde die Total-Etch-Technik angewendet. Die 35%ige Phosphorsäure Vococid (VOCO GmbH, Cuxhaven) wurde zunächst für zirka 15 Sekunden auf den Zahnschmelz und dann für weitere 15 Sekunden ergänzend auf das Dentin aufgetragen (Abb. 5). Das Absprühen der Phosphorsäure und herausgelöster Bestandteile erfolgte für 20 Sekunden mit einem Luft-Wasser-Gemisch. Mit Luftstrom wurde die Kavität anschließend getrocknet (Abb. 6).
Zum Erzielen hoher Haftwerte für eine randspaltfreie Restauration wurde Admira Bond (VOCO GmbH, Cuxhaven) verwendet und mit einem Microbrush gleichmäßig in die Schmelz- und Dentinareale für 30 Sekunden einmassiert (Abb. 7). Das Bonding wurde mit dem schwachen Luftstrom verblasen und dann für 20 Sekunden mit der Polymerisationslampe lichtgehärtet.
Vor der Applikation von Admira Fusion 5 wurde die vollflächige Benetzung mit Admira Bond durch einen gleichmäßigen Glanz kontrolliert. Matte und freie Stellen sind grundsätzlich zur Vermeidung von postoperativen Hypersensibilitäten erneut selektiv mit Bonding zu beschicken.
Zur Formgebung wurde der Silikonschlüssel adaptiert (Abb. 8). Die hervorragende Modellierbarkeit von Admira Fusion 5 lässt ein exaktes Gestalten zu. Die weitere anatomische Modellation konnte so auf der palatinalen Wand vereinfacht erfolgen. Als Formhilfe für die approximalen Areale diente eine verkeilte transluzente Matrize. Es wurde lediglich mit Admira Fusion 5 Cluster Shade A2 gearbeitet und das Material in 2mm Inkrementen appliziert. Die Lichthärtung erfolgte mit einem Polymerisationsgerät (1200 mW/cm2) ökonomisch für 10 Sekunden pro Inkrement, wobei das Lichtaustrittsfenster so nah wie möglich an die Füllungsfläche positioniert wurde, um eine optimale Aushärtung zu gewährleisten.
Nach vollständiger Füllungslegung wurde die Restauration in Form und Oberfläche überprüft, um dann mit der Ausarbeitung fortzufahren. Diese erfolgte zunächst mit rotierenden Diamanten (Rot- und Gelb-Ring, Abb. 10). Anschließend wurde mit hochflexiblen Polierscheiben und -Streifen mit grober bis extrafeiner Körnung (Super-Snap, SHOFU Dental GmbH, Ratingen) unter Prüfung der Okklusion und Artikulation mit Hanel Shimstock-Folie (Coltene Whaledent AG, Altstätten/Schweiz) vorpoliert (Abb. 11).
Die Hochglanzpolitur erfolgte mit den Polierern Dimanto (VOCO GmbH, Cuxhaven) bei einer Drehzahl von 5000 U/min unter Wasserkühlung und reduziertem Anpressdruck. Final wurde die Restauration mit der Polierpaste CleanJoy fein (VOCO GmbH, Cuxhaven) charakterisiert (Abb. 12).

ERGEBNIS

Die Patientin ist mit dem Ergebnis der Versorgung äußerst zufrieden (Abb. 13). Zu Behandlungsbeginn zeigte sich eine insuffiziente verfärbte Füllung beim Zahn 21. Die Grunderkrankung der Patientin erforderte eine schnelle und trotzdem ästhetische Frontzahn-Versorgung, die durch das Cluster-System von Admira Fusion 5 mit nur einer Farbe ohne aufwändige Schichtung erreicht wurde. Nach der Hochglanzpolitur und Fluoridierung mit Bifluorid 10 (VOCO GmbH, Cuxhaven) zeigt sich ein individuelles natürliches Erscheinungsbild.

DISKUSSION

Die Patientin hatte den Wunsch nach einer schnellen, wirtschaftlichen und zeitgleich ästhetischen Versorgung des Zahnes 21. Es sollte zur Schonung der Zahnhartsubstanz auf eine prothetische Versorgung zugunsten eines Komposit-/Ormocer-Systems verzichtet werden.

Abb. 9 modellierte Restauration

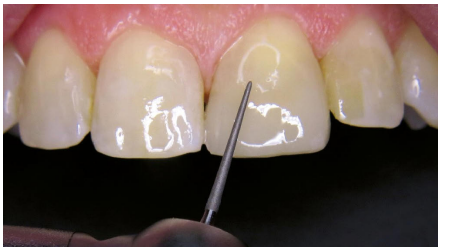

Abb. 10 diamantierte Bearbeitung

Abb. 11 Konturierung mit Polierscheibe

Abb. 12 Endpolitur der Restauration

Abb. 13 finale Restauration mit Admira Fusion 5

Die korrekte Zahnfarbenbestimmung ist für ein ästhetisches Ergebnis unverzichtbar und stellt im Praxisalltag eine nicht immer einfache Aufgabe dar. Diverse Faktoren wie vorgefertigte Farbschlüssel mit begrenztem Farbspektrum, individuelle Lichtverhältnisse, Wahrnehmung des Auges und eine Vielfalt an Farbverläufen innerhalb der Zahnhartsubstanz bestimmen maßgeblich die Farbwahl. Mit Admira Fusion 5 ist es gelungen, ein rein keramisch basiertes Ormocer zu entwickeln, welches nur fünf Cluster-Farben, die jeweils mehrere Vita-Farben bündeln, benötigt. Das Material ist im ästhetischen Bereich sowohl anterior als auch posterior geeignet. Möglich ist dies durch eine gezielte Anpassung der Harzmatrix auf die Größe und optischen Eigenschaften der Nano-Hybrid-Partikel, wodurch eine optimierte Lichtstreuung zu einem verstärkten Chamäleon-Effekt führt. Durch die Veränderung der Lichtstreuung konnte zeitgleich die Polymerisationszeit deutlich reduziert werden.
Die Modellierbarkeit ist hervorragend, das Material lässt sich bei geringer Klebrigkeit am Instrument geschmeidig adaptieren. Aus der niedrigen Schrumpfung (1,25 Vol.-%) und gleichzeitig niedrigem Schrumpfungsstress resultiert eine hervorragende Festigkeit und Farbstabilität für ein optimales Randschlussverhalten. Eine Hochglanzpolitur ist schnell und einfach zu erzielen. Dem Behandler wird ein modernes Füllungsmaterial angeboten, welches den Praxisalltag deutlich vereinfacht.

FAZIT

Die Patientin war mit dem Ergebnis der Restauration sehr zufrieden. Trotz des großen Defektes konnten ein hoher Zeitaufwand und kostenintensive Maßnahmen im Vergleich zu einer indirekten Versorgung vermieden werden. Werden die Anforderungen an die adhäsive Zahnmedizin eingehalten, ist die langfristige Patientenzufriedenheit durch den Langzeiterfolg aufgrund der exzellenten physikalischen und ästhetischen Eigenschaften des Materials zu erwarten.
Das neue Admira Fusion 5 ist nach Auffassung des Autors besonders empfehlenswert, da der steigende wirtschaftliche Druck und kostenintensive Behandlungen die Nachfrage nach schnellen, hochwertigen und zuverlässigen Behandlungen erfordern. Der Kosten-Nutzen-Vergleich fällt durch Zeit- und Materialersparnis deutlich zugunsten des Nutzens aus, es sind lediglich fünf Farben notwendig und entsprechend vorzuhalten. ■

DR. HANKE FAUST

absolvierte zunächst eine Ausbildung zum Zahntechniker und studierte dann in Hamburg Zahnmedizin. Seit 2002 ist er in eigener Praxis im Nordseebad Otterndorf niedergelassen.
drhankefaust@aol.com
www.dr-hanke-faust.de

Foto: privat