Angelika Rauch[1*]
Wieland Elger[2*]
Andreas König[1]

[1] Poliklinik für Zahnärztliche Prothetik und Werkstoffkunde, Universität Leipzig, Deutschland
[2] Poliklinik für Kinderzahnheilkunde und Primärprophylaxe, Universität Leipzig, Deutschland

KORRESPONDENZ
Angelika Rauch
Universität Leipzig
Liebigstrasse 12
Haus 1
D-04103 Leipzig
Tel. 0341-97 21300
Fax 0341-97 21309
E-Mail: angelika.rauch@medizin.uni-leipzig.de

* Die Autoren haben in gleichem Masse als Erstautoren beigetragen.



Indirekte Komposite

Neue Materialoptionen bei Anomalien der Zahnform

SCHLÜSSELWÖRTER
Ästhetik, festsitzender Zahnersatz, CAD/CAM, Nichtanlage, Zapfenzahn

Bild oben: Fertigung einer Krone aus einem indirekten Komposit

ZUSAMMENFASSUNG
Eine fehlerhafte Zahnentwicklung kann zu Formveränderungen der Zähne führen. Indirekte Komposite sind als definitive Restaurationsmaterialien seit wenigen Jahren verfügbar und können bei Patienten mit hereditären Zahnformveränderungen angewendet werden. Die Kasuistik stellt die Behandlung einer zehnjährigen Patientin mit Oligodontie und multiplen Zapfenzähnen vor. Die zapfenförmigen Zähne 22, 33 und 43 wurden mit Kronen aus indirektem Komposit (Grandio blocs HT, VOCO, Cuxhaven, Deutschland) versorgt. Durch die hohe Kantenstabilität der gefrästen Komposite konnte eine minimalinvasive Präparation der Zapfenzähne umgesetzt werden. Zusätzlich zu den Vollkronen wurden direkte Kompositaufbauten an den Zähnen 53, 52 und 11 sowie eine einflügelige Vollkeramik-Klebebrücke zum Ersatz des Zahnes 22 inseriert. Die Patientin und ihre Eltern waren mit dem funktionellen und ästhetischen Ergebnis sehr zufrieden. Auch die Reinigung der Restaurationen konnte leicht von der Patientin umgesetzt werden. Eine evidenzbasierte Aussage zur klinischen Bewährung von Versorgungen aus indirekten Kompositen ist zum jetzigen Zeitpunkt aufgrund weniger klinischer Studien nicht möglich. Im dargestellten Patientenfall konnten indirekte Komposite als definitives Restaurationsmaterial zur ästhetischen und funktionellen Rehabilitation der Zapfenzähne genutzt werden.

Einleitung

Die funktionelle und auch ästhetische Rehabilitation der Zähne von Kindern und Jugendlichen mit veränderter Zahnform oder Nichtanlagen erfordert ein geeignetes Konzept für eine substanzschonende Therapie. Nichtanlagen sind die häufigste Anomalie der Zahnentwicklung (Hamosh et al. 2002), auch wenn sie im Milchgebiss vergleichsweise selten vorkommen (Niemi-nen 2009). Eine fehlerhafte Zahnentwicklung kann genetische Ursachen haben und neben einer Agenesie auch durch Form- und/oder Grössenveränderung der Zähne charakterisiert sein. Die genetisch bedingten Schäden der Zahnleiste oder auch einzelner Zahnanlagen können nonsyndromal oder auch als Symptom innerhalb einer syndromalen Erkrankung auftreten (Ritwik & Patterson 2018; Ruf et al. 2013), wie z.B. bei Pierre-Robin-Sequenz oder den ektodermalen Dysplasien. Bei Letzteren treten häufig Anomalien der Zahnmorphologie auf, welche sich unter anderem in einer Verringerung des mesiodistalen Durchmessers der Molaren darstellen oder auch in Form von Zapfenzähnen und Mikrodontie auftreten können (Lexner et al. 2007).

Für die funktionelle und ästhetische Rehabilitation bei Patienten mit Zapfenzähnen gibt es verschiedene Behandlungsmöglichkeiten. In bestimmten Fällen können schon kieferorthopädische Zahnbewegungen eine Verbesserung bewirken. In anderen Fällen sind Extraktionen und der Ersatz von Zähnen sinnvoll. Übliche Therapieoptionen, um die Zahnform wiederherstellen zu können, sind zum einen der kostengünstige und minimalinvasive direkte Aufbau der formveränderten Zähne mit Komposit, aber auch die Anfertigung von indirekten Restaurationen (Laverty & Thomas 2016). Bei Letzteren ist ebenfalls ein ästhetischer und gleichzeitig minimalinvasiver Therapieansatz möglich, da die Vielfalt der zahnfarbenen Materialien, die mit geringen Schichtdicken verarbeitet werden können, auf dem dentalen Markt zugenommen hat. Zu diesen gehören einige keramische Werkstoffe wie das Zirkoniumdioxid, aber auch eine seit wenigen Jahren verfügbare Materialgruppe, die maschinenbearbeitbare indirekte Komposite (CAD/CAM-Komposite) umfasst.

Indirekte Komposite (CAD/CAM-Komposite)

Handelsformen, Indikationsbereiche und Präparationsgrundlagen

Indirekte Komposite sind als provisorische, aber auch definitive maschinenbearbeitbare (CAD/CAM) Restaurationsmaterialien verfügbar. Dabei reicht das Spektrum der CAD/CAM-Komposite von fräsbaren Blöcken bis hin zu Ronden und von hoch- (HT) zu niedrigtransluzenten (LT) Materialien, die auch als Multilayer-Varianten erhältlich sind. Die CAD/CAM-Komposite sind für kleinere Restaurationsformen und meist auch für Kronen indiziert. Wenige Firmen haben das Material auch für eine Anwendung bei permanenten dreigliedrigen Endpfeilerbrücken freigegeben (AMBARINO High-Class, Creamed, Marburg; Luxa-Cam Composite, DMG, Hamburg). Die Präparationsgeometrie der Pfeilerzähne entspricht den Richtlinien für dentale Keramiken. Die Mindestschichtdicken sind produktspezifisch und liegen okklusal/inzisal meist bei 1,5 mm und zirkulär bei 0,8 mm.

Bestandteile und Eigenschaften

Bei den indirekten CAD/CAM-Kompositen handelt es sich um Verbundwerkstoffe, die aus Dimethacrylat (DMA)-Monomeren und darin eingebetteten anorganischen Füllern bestehen (Abb. 1). Die anorganischen Füller (Gläser) haben einen Anteil von 65–88 Masseprozent (M.-%) und bestimmen die Eigenschaften der indirekten Komposite (Rauch & König 2020). Sie beeinflussen die Röntgenopazität, Fluoreszenz und die mechanischen Eigenschaften, die sich unter anderem durch eine Biegefestigkeit von 130–200 MPa und einen E-Modul von 8–20 GPa auszeichnen (Böhner 2016; Ilie & Hickel 2009; Rosentritt et al. 2019). Der E-Modul der CAD/CAM-Komposite ist dem des Dentins sehr ähnlich (Plotino et al. 2007; Rees et al. 1994). Dies hat zur Folge, dass sich die indirekten Komposite bei Kaubeanspruchungen deutlich mehr verformen als dentale Keramiken (Silikatkeramik 55–60 GPa/Oxidkeramik 200–300 GPa) (Rosentritt et al. 2018), wodurch ein Abdämpfen der Kaukräfte ermöglicht wird. Nach Erfahrung der Autoren wird dies seitens der Patienten oft als angenehmes Kaugefühl wahrgenommen. Im Vergleich zu keramischen Werkstoffen besitzen die DMA-Komposite ein duktileres Verhalten, woraus eine höhere Bruchzähigkeit, ein geringerer Verschleiss des Antagonisten und eine gute Kantenstabilität resultieren (Attia et al. 2006; Ludovichetti et al. 2018; Pfeilschifter et al. 2018). Letztere ermöglicht die Umsetzung einer dünnen Randgestaltung der Restaurationen und kann somit den Anwendungsbereich erweitern (Rosentritt et al. 2018).

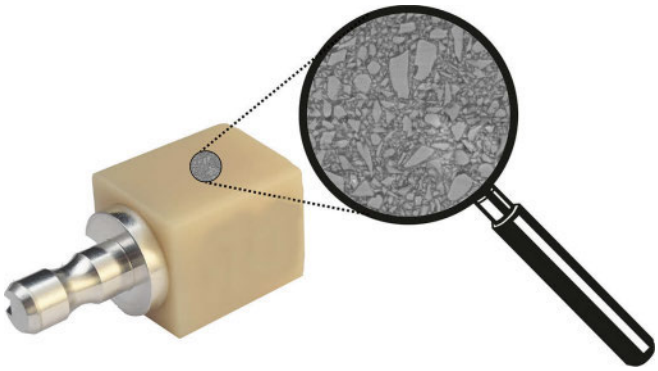

Abb. 1 Aufbau eines indirekten Komposits aus Dimethacrylat (DMA)-Monomeren und darin eingebetteten anorganischen Füllern

Aufgrund ihrer mechanischen Eigenschaften, die auch die gute Kantenstabilität umfassen, sind CAD/CAM-Komposite bei der restaurativen Versorgung von Patienten interessant, bei denen im Bereich der Präparationsgrenze ein geringer Abtrag der Zahnhartsubstanz erfolgen soll. Im nachfolgenden Patientenfall wird die Therapie einer Heranwachsenden mit Oligodontie und Zahnformveränderungen beschrieben. Die zapfenförmigen Eckzähne 23, 33 und 43 wurden mit minimalinvasiven Kronen aus einem CAD/CAM-Komposit versorgt, die dünn auslaufende Ränder aufwiesen.

Kasuistik

Im Februar 2019 stellte sich eine zehnjährige Heranwachsende in der Universitätszahnmedizin Leipzig mit der Bitte um Weiterbehandlung bei multiplen Nichtanlagen und Zahnformveränderungen des Ober- und Unterkiefers zusammen mit ihrer Mutter vor. Im Rahmen der allgemeinen Anamnese wurde ein behandelter Diabetes mellitus Typ 1 angegeben. Syndromale Erkrankungen der jungen Patientin waren nicht bekannt. Die Mutter der Patientin berichtete, dass bei der Grossmutter mütterlicherseits Nichtanlagen aller lateralen Schneidezähne im Ober- und Unterkiefer aufgetreten waren. Das Mädchen beschrieb ästhetische Einschränkungen durch die fehlenden bzw. formveränderten Zähne im Ober- und Unterkiefer und wünschte sich eine ästhetische Verbesserung ihres Lächelns.

Im Rahmen der Vorbehandlung habe die Hauszahnärztin bereits eine verblockte Restauration aus gefrästem Komposit zum Aufbau der zu kleinen und teilweise zapfenförmigen Unterkiefer-Frontzähne 32–42 angefertigt und zu einer Weiterbehandlung an der Universität Leipzig geraten.

Bei der Befunderhebung stellte sich ein Wechselgebiss mit einer Lückensituation in regio 22 dar (Abb. 2b). Die Zähne 23, 33 und 43 hatten eine Zapfenform (Abb. 3a–d). Die Beweglichkeit aller Zähne war physiologisch (Grad 0). Der kieferorthopädische Befund ergab einen tiefen Biss und eine stabile Verzahnung mit Tendenz zur Angle-Klasse II. Anhand des vorliegenden Orthopantomogramms, das im Januar 2018 bei der Hauszahnärztin erstellt worden war, konnte der Verdacht auf Nichtanlagen bestätigt werden (Abb. 2a), wobei die persistierenden Milchzähne 54, 53, 52, 65, 75 und 85 keine permanenten Nachfolger hatten. Die Patientin und der Elternteil wurden über die verschiedenen Optionen zum Lückenschluss und zur Veränderung der Zahnform aufgeklärt. Auch die Möglichkeit des Belassens der Situation wurde mit der Patientin und den Eltern diskutiert, stellte für diese jedoch aufgrund der ästhetischen Einschränkungen keine Alternative dar. Für die Versorgung der formveränderten Zähne wurde die Anfertigung von direkten Kompositaufbauten oder auch die Herstellung von minimalinvasiven Kronen besprochen. Zum Schluss der Lücke in regio 22 wurde die Anfertigung einer dreigliedrigen Endpfeilerbrücke oder einer einflügeligen Klebebrücke diskutiert. Der kieferorthopädische Lückenschluss wurde aufgrund des daraus potenziell resultierenden Abstützungsproblems im Seitenzahnbereich ausgeschlossen. Eine herausnehmbare Prothese war seitens der Patientin nicht gewünscht. Das finale Behandlungskonzept umfasste die Versorgung der drei Zapfenzähne 23, 33 und 43 mit Kronen aus einem CAD/CAM-Komposit. Im Vergleich zu direkten Kompositaufbauten konnte dadurch die Zeit der Patientin auf dem Behandlungsstuhl deutlich reduziert werden. Geringfügigere ästhetische Korrekturen der verhältnismässig kleinen Zähne 53, 52 und 11 sollten durch die Anfertigung von direkten Kompositaufbauten erfolgen. Der festsitzende Ersatz des Zahnes 22 wurde mittels einflügeliger Klebebrücke aus Zirkoniumdioxidkeramik mit vestibulärer Verblendung aus Silikatkeramik geplant.

Aufgrund des geringen Abtrages der Zahnhartsubstanz konnte bei der Präparation der Zapfenzähne auf eine Anästhesie verzichtet werden. Im Rahmen der Präparation wurden die unter sich gehenden Bereiche der Zapfenzähne begradigt und eine supragingivale, tangentiale Präparationsgrenze definiert. Die inzisalen Bereiche wurden geringfügig um ca. 0,3 mm eingekürzt (Abb. 4).

Der direkte Aufbau der Zähne 53, 52 und 11 erfolgte mittels Etch-and-Rinse-Technik (Vococid, VOCO, Cuxhaven; Opti-Bond FL, Kerr Dental, Biberach) und eines direkten Komposits (ceram.x A2, Dentsply Sirona, York, USA). Der entsprechende Schmelzanteil der Milchzähne wurde dabei für ca. 60 Sekunden geätzt, bis eine kreidig weisse Veränderung der Oberfläche visuell wahrnehmbar war (DGKiZ 2017). Die Konditionierung des

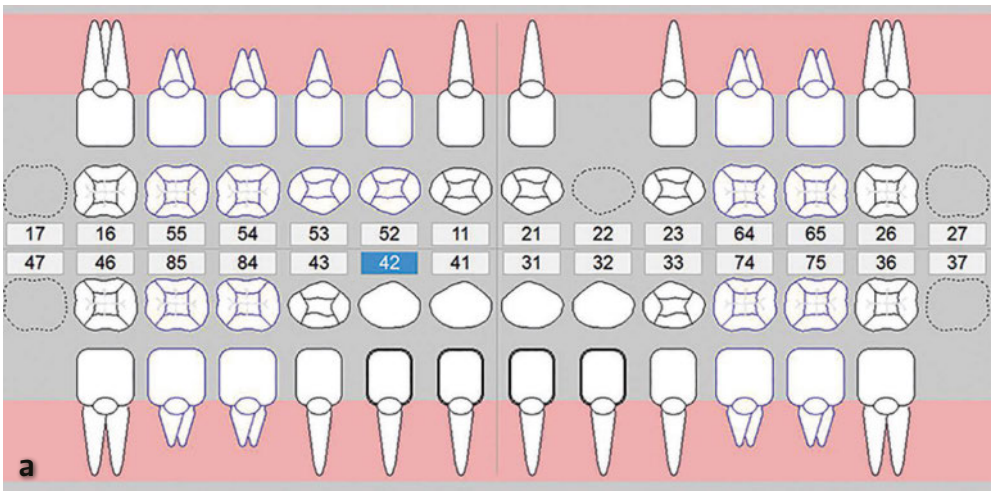

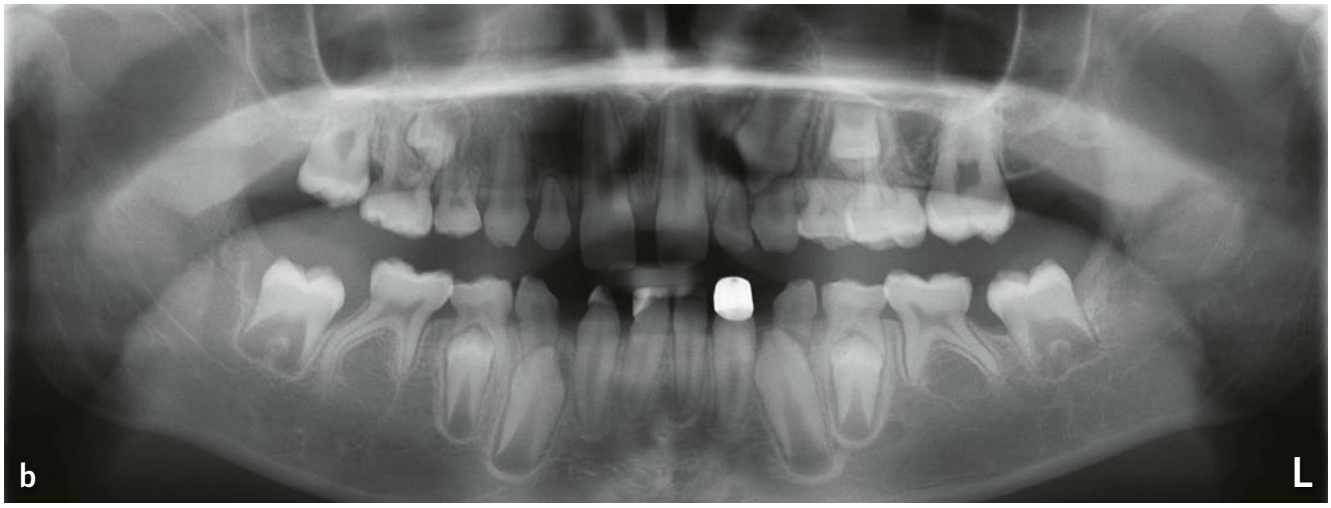

Abb. 2 Orthopantomogramm vom Januar 2018 mit Nichtanlagen der Zähne 17, 15, 13, 12, 22, 25, 27, 37, 35, 45, 47 (a) und Karies- und Füllungsstatus der jungen Patientin bei Behandlungsübernahme an der Universität Leipzig (Februar 2019) (b)

Abb. 3 Intraorale Aufnahmen der Ausgangssituation im Bereich der Frontzähne (a und b) und des Ober- (c) sowie des Unterkiefers (d)

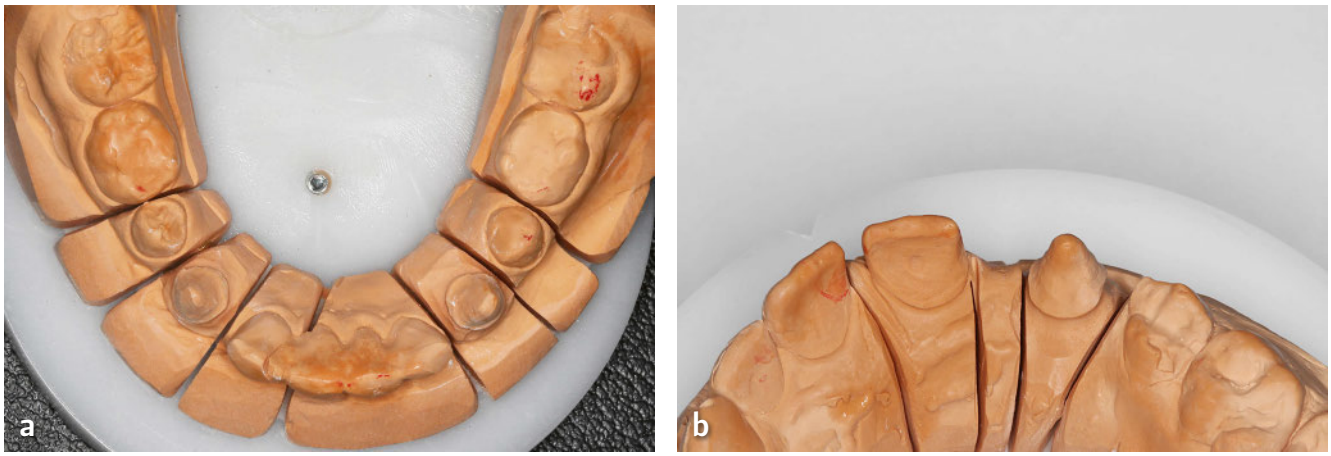

Abb. 4 Präparation für die Aufnahme der indirekten Kompositkronen an den Zähnen 33, 43 (a) und an Zahn 23 sowie einer Flügelbrücke (Pfeilerzahn 21)(b)

Schmelzanteils des permanenten Frontzahnes erfolgte für 30 Sekunden.

Zur Vorbereitung der Klebebrücke wurde eine minimale Präparation im Schmelzbereich des Zahnes 21 durchgeführt. Zu diesem Zweck wurde der Pfeilerzahn zu Behandlungsbeginn mit einem Permanentmarker palatinal eingefärbt.

Eine Doppelmischabformung erfolgte in beiden Kiefern mit einem A-Silikon (Aquasil Ultra+ und Aquasil XLV, Dentsply Sirona). Die Kronen aus CAD/CAM-Komposit (Grandio blocs HT A2, VOCO) und die Klebebrücke aus verblendeter Zirkoniumdioxidkeramik (Lava Plus A2, 3M, Seefeld; IPS e.max Ceram, Ivoclar Vivadent, Schaan, Liechtenstein) wurden bei der Patientin einprobiert und adhäsiv befestigt (Abb. 5).

Für die adhäsive Befestigung der CAD/CAM-Kompositkronen wurden diese mit Aluminiumoxidpulver (1,5 bar, 50 µm) abgestrahlt und nach Reinigung im Ultraschallbad mit einem Haftvermittler (Ceramic Bond, VOCO) für 60 Sekunden benetzt. Der Schmelzbereich der Pfeilerzähne wurde für 30 Sekunden mit 35%iger Phosphorsäure (Vococid, VOCO) angeätzt und das dualhärtende Adhäsivsystem (Futurabond DC, VOCO) für 20 Sekunden aufgetragen. Im Anschluss erfolgte die Eingliederung mit einem dualhärtenden Befestigungskomposit (Bifix QM transparent, Dentsply Sirona).

Für eine sichere Positionierung der Klebebrücke beim Zementieren, war zuvor im Labor ein Positionierungsschlüssel (Pattern Resin, GC Europe, Leuven, Belgien) hergestellt worden. Der Oxidkeramikflügel wurde im Bereich der Klebefläche mit Aluminiumoxidpulver (1,0 bar, 50 µm) abgestrahlt und danach mit Ethanol gesäubert. Im Anschluss wurde ein Phosphatmonomer (MDP)-haltiger Haftvermittler (Monobond Plus, Ivoclar Vivadent) für 60 Sekunden aufgetragen. Der Schmelzbereich der präparierten Flächen an Zahn 21 wurde für 30 Sekunden mit 35%iger Phosphorsäure (Vococid, VOCO) angeätzt, und nschliessend wurde ein dualhärtendes Adhäsivsystem (XP Bond und Self-Cure Activator, Dentsply Sirona) für 20 Sekunden aufgetragen. Ein dualhärtendes Befestigungskomposit

Abb. 5 Laborgefertigte Restaurationen aus CAD/CAM-Komposit für den Unterkiefer

Abb. 6 Intraorale Situation zehn Tage nach Eingliederung in der Frontalansicht (a) und in der Ansicht des II. und III. Quadranten (b)

(Calibra Ceram translucent, Dentsply Sirona) wurde zur Eingliederung gewählt.

Ergebnisse

Sowohl die Patientin als auch die Eltern waren mit dem ästhetischen Ergebnis nach der Eingliederung der Restaurationen sehr zufrieden (Abb. 6a–b). Die Demonstration der Reinigung der Klebebrücke und der Kronen erfolgte mit Interdentalraumbürstchen (Durchmesser 0,4 mm, TePe, Malmö, Schweden) und konnte von der Patientin direkt umgesetzt werden. Zehn Tage nach Insertion berichtete die Patientin im Rahmen der Nachkontrolle über ein angenehmes Kaugefühl beim Essen und über die Zufriedenheit mit der ästhetischen Erscheinung ihres Lächelns.

Diskussion

Im vorliegenden Patientenfall konnten indirekte (CAD/CAM)-Komposite genutzt werden, um die zapfenförmigen Eckzähne der Patientin minimalinvasiv zu korrigieren. Die hohe Kantenstabilität der CAD/CAM-Komposite ermöglichte die Umsetzung von dünn auslaufenden Präparationsrändern. Die inzisalen und zirkulären Mindestschichtdicken wurden eingehalten und konnten aufgrund der konischen Eckzahnform ebenfalls mit geringem Zahnhartsubstanzabtrag umgesetzt werden. Die Präparation erfolgte ausschliesslich im Schmelzbereich. Dies ist besonders bei der adhäsiven Befestigung vorteilhaft, da sich am Schmelz ein besserer adhäsiver Haftverbund als am Dentin realisieren lässt (Rinke et al. 2018). Durch die Therapie mit gering invasiven Massnahmen und die Wahl von Restaurationen, die die Pfeilerzähne nicht verblockten, können die Kronen und die Klebebrücke zukünftig im Rahmen des weiteren Wachstums leicht modifiziert/ausgetauscht werden.

Aus In-vitro-Studien ist bekannt, dass CAD/CAM-Komposite auch in noch dünneren Schichtdicken angewendet werden können, jedoch stehen klinische Studien bisher noch aus (Heck et al. 2019). Allgemeinhin sind Studien, die sich mit dem klinischen Verhalten der indirekten Komposite befassen, selten. Eine Untersuchung zu Teilkronen im Seitenzahnbereich beobachtete nach zwei Jahren eine Überlebenswahrscheinlichkeit von 86%, wobei Debonding ein Hauptproblem darstellte (Zimmermann et al. 2018). Um dieses zu vermeiden, sollten die Kroneninnenflächen vor dem Einsetzen sandgestrahlt und ein geeignetes Haftvermittlersystem aufgetragen werden (Emsermann et al. 2019; Reymus et al. 2019).

Bei der Behandlung der jungen Patientin war die Verwendung von Kronen aus indirekten Kompositen weniger zeitaufwendig als das Rekonstruieren der zapfenförmigen Pfeilerzähne mittels direkter Kompositmaterialien. Die CAD/CAM-Komposite haben ausserdem den Vorteil, dass sie aufgrund der industriellen Polymerisation ein dichteres Gefüge mit weniger Fehlstellen, bessere mechanische Eigenschaften und einen geringeren Restmonomergehalt aufweisen als die direkten Füllungskomposite (Goncu Basaran et al. 2011; Hussain et al. 2017; Nguyen et al. 2012). Ausserdem zeigte sich im Rahmen einer aktuellen Studie, dass die Biofilmanlagerung bei CAD/CAM-Kompositen weniger ausgeprägt zu erwarten ist als bei direkten Kompositen (Ionescu et al. 2020).

Aufgrund dieses Fallberichtes können keine evidenzbasierten Aussagen hinsichtlich der klinischen Bewährung von CAD/CAM-Kompositen abgeleitet werden. Besonders hinsichtlich der Farb- und Oberflächenstabilität sollten klinische Studien wie z.B. randomisierte kontrollierte Studien etabliert werden, um einen Vergleich zu anderen Restaurationsmaterialien zu ermöglichen. Zudem sind auch die Ergebnisse der mittel- und langfristigen Nachkontrollen bei unserem Patientenfall ausstehend.

Schlussfolgerung

Indirekte Komposite können bei der ästhetischen und funktionellen Rehabilitation von formveränderten Pfeilerzähnen, wie

beispielsweise Zapfenzähnen, als definitives Restaurationsmaterial angewendet werden. Eine adhäsive Befestigung der Restaurationen ist dabei erforderlich.

Interessenkonflikt

Die Autoren AR und AK erhalten finanzielle Unterstützung für wissenschaftliche Studien von der Firma VOCO GmbH. Der Autor WE erklärt keinen Interessenkonflikt bei der Erstellung dieses Beitrags.

Die Autoren danken Herrn ZT Max Klose für die Unterstützung und das Engagement bei der Anfertigung der prothetischen Restaurationen.

Abstract

Rauch A, Elger W, König A: **Indirect resin composites – a new material option when restoring malformed teeth** (in German). SWISS DENTAL JOURNAL SSO 130: 1005–1010 (2020)

Objectives

An abnormal development of teeth can result in malformed teeth. Indirect resin composites that can be fabricated with the computer-aided design/computer-aided manufacturing (CAD/CAM) technique are available for the fabrication of permanent restorations. This case report presents the esthetical and functional rehabilitation of a 10-year-old female patient with oligodontia and conical canines.

Material and Methods

Crowns fabricated from indirect resin composites were milled and polished to restore the conical canines 23, 33, and 43 (FDI). In addition, direct resin composite fillings were applied to teeth 53, 52, and 11, and a resin-bonded fixed dental prosthesis with single-retainer design fabricated from zirconia ceramic that was partially veneered with silica-based ceramic was inserted to replace tooth 22.

Results

The young patient and her parents were very satisfied with the functional and esthetical results of the resin composite crowns after insertion. Oral hygiene measures were demonstrated, and could be easily realized by the girl. Since only a few clinical studies are available, the clinical longevity of permanent restorations fabricated from indirect resin composite has not yet been proven. In this case report, indirect resin composites were used to achieve esthetically and functionally pleasing results treating conical teeth.

Literatur

Attia A, Abdelaziz K M, Freitag S, Kern M: Fracture load of composite resin and feldspathic all-ceramic CAD/CAM crowns. J Prosthet Dent 95: 117–123 (2006)

Böhner R: Moderne CAD/CAM-Kompositmaterialien – deren Materialeigenschaften und Befestigungsstrategien. Retrieved from www.zmk-aktuell.de/fachgebiete/cadcam/story/moderne-cadcam-kompositmaterialien--deren-materialeigenschaften-und-befestigungsstrategien-__3833.html (2016)

DGKiZ D, DGZMK: Fissuren- und Grübchenversiegelung S3-Leitlinie (Langversion). Retrieved from www.awmf.org/uploads/tx_szleitlinien/083-002l_S3_Fissuren-Gruebchenversiegelung_2017-04.pdf (2017)

Emsermann I, Eggmann F, Krastl G, Weiger R, Amato J: Influence of pretreatment methods on the adhesion of composite and polymer infiltrated ceramic CAD-CAM blocks. J Adhes Dent 21: 433–443 (2019)

Goncu Basaran E, Ayna E, Vallittu P K, Lassila L V: Load-bearing capacity of handmade and computer-aided design-computer-aided manufacturing-fabricated three-unit fixed dental prostheses of particulate filler composite. Acta Odontol Scand 69: 144–150 (2011)

Hamosh A, Scott A F, Amberger J, Bocchini C, Valle D, McKusick V A: Online Mendelian Inheritance in Man (OMIM), a knowledgebase of human genes and genetic disorders. Nucleic Acids Res 30: 52–55 (2002)

Heck K, Paterno H, Lederer A, Litzenburger F, Hickel R, Kunzelmann K H: Fatigue resistance of ultrathin CAD/CAM ceramic and nanoceramic composite occlusal veneers. Dent Mater 35: 1370–1377 (2019)

Hussain B, Thieu M K L, Johnsen G F, Reseland J E, Haugen H J: Can CAD/CAM resin blocks be considered as substitute for conventional resins? Dent Mater 33: 1362–1370 (2017)

Ilie N, Hickel R: Macro-, micro- and nano-mechanical investigations on silorane and methacrylate-based composites. Dent Mater 25: 810–819 (2009)

Ionescu A C, Hahnel S, König A, Brambilla E: Resin composite blocks for dental CAD/CAM applications reduce biofilm formation in vitro. Dent Mater 36: 603–616 (2020)

Laverty D P, Thomas M B: The restorative management of microdontia. Br Dent J 221: 160–166 (2016)

Lexner M O, Bardow A, Hertz J M, Nielsen L A, Kreiborg S: Anomalies of tooth formation in hypohidrotic ectodermal dysplasia. Int J Paediatr Dent 17: 10–18 (2007)

Ludovichetti F S, Trindade F Z, Werner A, Kleverlaan C J, Fonseca R G: Wear resistance and abrasiveness of CAD-CAM monolithic materials. J Prosthet Dent 120: 318 e311–318 e318 (2018)

Nguyen J F, Migonney V, Ruse N D, Sadoun M: Resin composite blocks via high-pressure high-temperature polymerization. Dent Mater 28: 529–534 (2012)

Nieminen P: Genetic basis of tooth agenesis. J Exp Zool B Mol Dev Evol 312B: 320–342 (2009)

Pfeilschifter M, Preis V, Behr M, Rosentritt M: Edge strength of CAD/CAM materials. J Dent 74: 95–100 (2018)

Plotino G, Grande N M, Bedini R, Pameijer C H, Somma F: Flexural properties of endodontic posts and human root dentin. Dent Mater 23: 1129–1135 (2007)

Rauch A, König A: Indirekte Komposite aus klinischer und werkstoffkundlicher Sicht. Quintessenz 71: 116–126 (2020)

Rees J S, Jacobsen P H, Hickman J: The elastic modulus of dentine determined by static and dynamic methods. Clin Mater 17: 11–15 (1994)

Reymus M, Roos M, Eichberger M, Edelhoff D, Hickel R, Stawarczyk B: Bonding to new CAD/CAM resin composites: influence of air abrasion and conditioning agents as pretreatment strategy. Clin Oral Investig 23: 529–538 (2019)

Rinke S, Pabel A K, Schulz X, Rodiger M, Schmalz G, Ziebolz D: Retrospective evaluation of extended heat-pressed ceramic veneers after a mean observational period of 7 years. J Esthet Restor Dent 30: 329–337 (2018)

Ritwik P, Patterson K K: Diagnosis of tooth agenesis in childhood and risk for neoplasms in adulthood. Ochsner J 18: 345–350 (2018)

Rosentritt M, Ilie N, Lohbauer U, Behr M, Mehl A, Zimmermann M: Werkstoffkunde in der Zahnmedizin – Moderne Materialien und Technologien (1st ed.). Thieme, Stuttgart pp 215–222 (2018)

Rosentritt M, Kieschnick A, Stawarczyk B: Polymerbasierte CAD/CAM-Kunststoffe. Retrieved from www.zm-online.de/archiv/2019/03/ zahnmedizin/polymerbasierte-cad-cam-kunststoffe (2019)

Ruf S, Klimas D, Honemann M, Jabir S: Genetic background of nonsyndromic oligodontia: a systematic review and meta-analysis. J Orofac Orthop 74: 295–308 (2013)

Zimmermann M, Koller C, Reymus M, Mehl A, Hickel R: Clinical evaluation of indirect particle-filled composite resin CAD/CAM partial crowns after 24 months. J Prosthodont 27: 694–699 (2018)