Ästhetische Rehabilitation eines Bruxismus-Patienten

Ein multidisziplinärer Ansatz mit digitalem Workflow

Insbesondere bei Patienten mit Bruxismus ist im Rahmen der ästhetischen und funktionellen Behandlungsplanung eine umfassende fächerübergreifende Diagnostik durch Spezialisten für Kieferorthopädie, festsitzende prothetische Versorgungen und restaurative Zahnheilkunde unerlässlich. Im Folgenden soll anhand eines klinischen Falles die minimalinvasive interdisziplinäre Vorgehensweise bei der Versorgung eines Bruxismus-Patienten unter Einsatz hochmoderner zahntechnischer Technologien demonstriert werden.

Die orale Rehabilitation eines unter Bruxismus leidenden Patienten ist in der Zahnmedizin ein Thema von großem Interesse, insbesondere bei der Frage nach der Vorgehensweise und der Materialauswahl. Für die spätere Funktionalität der Restauration und das Wohlbefinden des Patienten ist die richtige Balance zwischen Ästhetik und Okklusion fundamental. Daher sollte jeder ästhetischen und funktionellen Behandlungsplanung eine umfassende Analyse durch ein multidisziplinäres Team aus Spezialisten für Kieferorthopädie, festsitzende prothetische Versorgungen und restaurative Zahnheilkunde vorausgehen [2].

Das Ärzteteam der White Clinic identifiziert auf Basis der multidisziplinären Befunderhebung zunächst eine möglichst konservative therapeutische Option, sodass der behandelnde Zahnarzt die jeweils geeignetste und am wenigsten invasive Behandlung auswählen kann. Der Einsatz hochmoderner Technologien ist ein weiterer Faktor für ein präziseres Arbeiten und eine kürzere Behandlungsdauer, infolgedessen auch die Fehlerquote verringert und die Anzahl der notwendigen Behandlungssitzungen reduziert werden kann.

Patientenfall

Ein 37-jähriger Patient ohne bekannte Vorerkrankungen kam zur Diagnostik und Behandlungsplanung in die Sprechstunde der White Clinic. Seine Mundgesundheit war zufriedenstellend, jedoch gab er an, mit der Ästhetik seines Lächelns unzufrieden zu sein. Nach ausführlicher Anamnese und eingehender klinischer Untersuchung unter Zuhilfenahme von intra- und extraoralen Fotos, intraoralen Röntgenaufnahmen (periapikalen Röntgenbildern) und eines Orthopantomogramms stellte sich heraus, dass der Patient durch Bruxismus bedingte starke Abrasionen an den Inzisalkanten und palatinalen Flächen der Frontzähne sowie an den okklusalen Flächen der Seitenzähne unter Verlust der vertikalen Dimension aufwies. Er hatte aber keinerlei Beschwerden im Sinne einer temporomandibulären Dysfunktion (TMD) **(Abb. 1 bis 5)**.

Der vorgeschlagene Behandlungsplan umfasste zunächst eine kieferorthopädische Vorbehandlung, an die sich eine 2. Phase mit prothetischen und restaurativen Maßnahmen anschließen sollte. Für die kieferorthopädische Vorbehandlung wurden aus ästhetischen Gründen herausnehmbare transparente Schienen (Invisalign®, Align Technology) gewählt. Im Rahmen dieser Be-

Abb. 1: Ausgangssituation

Abb. 2: Ausgangssituation: Intraoralansicht.

Abb. 3: Ausgangssituation: Lateralansicht.

Abb. 4: Ausgangssituation: Okklusalansicht.

Abb. 5: Ausgangssituation: Der ClinCheck Invisalign® zeigt den stark reduzierten horizontale Überbiss.

handlungsphase konnten die oberen Frontzähne innerhalb von 6 Monaten derart nach vestibulär bewegt werden, dass ein ausreichender horizontaler Überbiss für die prothetische Versorgung geschaffen wurde. Gleichzeitig wurden auch die unteren Zähne begradigt und nach lingual bewegt. Die Abformungen sowohl für die Ausgangs- als auch die Refinementsituation erfolgten mit einem iTero®-Intraoralscanner (Align Technology). Vor der kieferorthopädischen Behandlung ließ der Patient seine Zähne noch in einer Zahnarztpraxis mit dem System Zoom von Philips aufhellen und nutzte anschließend zu Hause Zahnaufhellungsgel desselben Systems, um das Bleaching-Ergebnis zu erhalten **(Abb. 6 und 8)**. Nach Abschluss der KFO-Behandlung **(Abb. 8 bis 13)** wurde zur Fixierung im unteren Zahnbogen von Eckzahn zu Eckzahn (Zähne 33 bis 43) ein verseilter Retentionsdraht (0,0175 Zoll = 0,45 mm) sowie im Oberkiefer ein herausnehmbarer durchsichtiger Essix®-Retainer (Dentsply) eingesetzt.

Abb. 6: Behandlungsphase 1 von 2: Situation vor dem Bleaching der Zähne.

Abb. 7: Behandlungsphase 1 von 2: Situation nach dem Bleaching.

Abb. 8: Behandlungsphase 1 von 2: nach Abschluss mit Invisalign®.

Abb. 9: Behandlungsphase 1 von 2: nach Abschluss mit Invisalign®.

Abb. 10: Behandlungsphase 1 von 2: nach Abschluss mit Invisalign®, Lateralansicht.

Abb. 11: Behandlungsphase 1 von 2: nach Abschluss mit Invisalign®, Okklusalansicht.

Abb. 12: Behandlungsphase 1 von 2: Der ClinCheck zeigt das Ergebnis der kieferorthopädischen Vorbehandlung mit Korrektur des horizontalen Überbisses.

Abb. 13: Behandlungsphase 1 von 2: Lächeln nach Abschluss der Behandlung mit Invisalign®.

Vor Beginn der prothetischen Phase wurde ein intraoraler Scan beider Zahnbögen angefertigt (CS 3600, Carestream®, **Abb. 14**) und auf deren Grundlage ein virtuelles diagnostisches Wax-up (Ceramill®-Software, Amann Girrbach) durchgeführt. Beim diagnostischen Wax-up wurde zunächst die okklusale vertikale Dimension (OVD) erhöht, mit dem Ziel, die aufgrund der starken Abrasion durch Bruxismus verloren gegangene Zahnhartsubstanz wiederherzustellen. Dabei wurden die Höcker der Seitenzähne im Sinne einer bilateral balancierten Okklusion aufgebaut **(Abb. 15 bis 17)**. Im Anschluss daran wurden für das

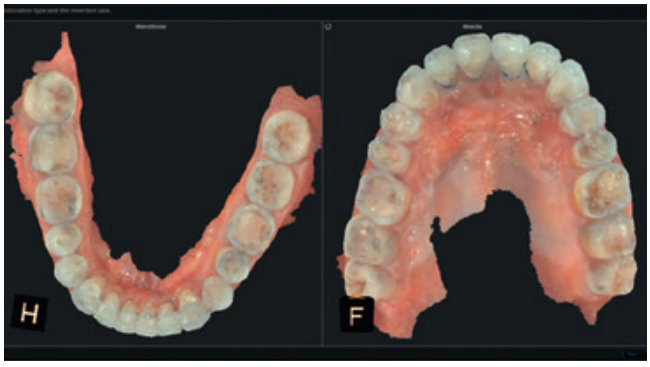

Abb. 14: Anfertigung eines intraoralen Scans beider Zahnbögen (CS 3600, Carestream®).

Abb. 15: CAD-Modell.

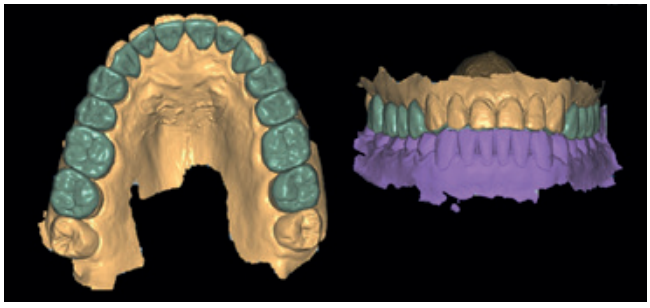

Abb. 16: Digitales Wax-up.

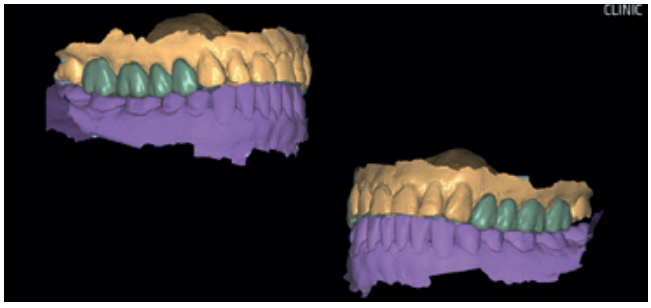

Abb. 17: Digitales Wax-up mit Erhöhung der okklusalen vertikalen Dimension (OVD).

Abb. 18: Lächeln mit intraoral eingesetztem Mock-up.

Abb. 19: Intraorale Ansicht des Mock-ups.

Abb. 20: Zustand nach dem Scan des Mock-ups mit dem Intraoral-Scanner CS3600, der Konditionierung der Innenflächen und nach dem Spülen.

Abb. 21: Konditionierung der Zahnoberflächen mit Orthophosphorsäure 37,5%.

Abb. 22: Spülen.

Abb. 23: Nach dem Trocken erfolgte das Aufbringen des Adhäsivs Futurabond DC (VOCO.)

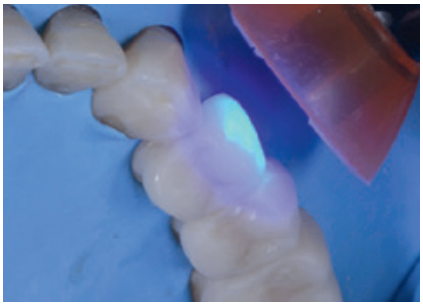

Abb. 24: Die adhäsive Befestigung der Overlays mit Bifix QM (VOCO).

Abb. 25: Endergebnis: intraorale Ansicht von okklusal.

Mock-up mit einem 3D-Drucker (SolFlex 650, VOCO) 2 Acrylschlüssel ausgedruckt. In der folgenden Sitzung erfolgte die Einprobe des Mock-ups, das über einen 3D-gedruckten Acrylschlüssel aus einem Kompositmaterial für Provisorien (Structur 3, VOCO) hergestellt worden war. Der Patient zeigte sich mit dem voraussichtlichen Ergebnis äußerst zufrieden **(Abb. 18 und 19)**.

Die Oberfläche der Zähne 14 bis 17 und 24 bis 27 wurden unter absoluter Trockenlegung mit Orthophosphorsäure 37,5% (Get Etchant, Kerr Dental) vorbehandelt und nach Herstellerangaben mit einem Adhäsiv beschichtet (Futurabond DC, VOCO). Anschließend erfolgte die Lichtpolymerisation mit Celalux 3 (VOCO). Die Overlays, gefertigt aus einem Hybridmaterial für CAD/CAM-Systeme (Grandio blocs, VOCO), wurden zunächst mit dem Cojet-System abgestrahlt (Cojet™, 3M), dann silanisiert (Ceramic Bond, VOCO) und anschließend mit einem dualhärtenden Material auf Komposit-Basis befestigt (Bifix QM, VOCO) **(Abb. 20 bis 26)**.

Abb. 26: Vergleich Ausgangssituation und Endergebnis.

Für die Aufnahme der Komposit-Veneer mussten die Zähne 13 bis 23 minimal präpariert werden. Durch einen transparenten Silikonschlüssel mit entsprechenden Zugängen wurde ein mittelviskoses Komposit (GrandioSO Flow, VOCO) injiziert. Auch palatinale Veneers wurden angefertigt und mit dem gleichen dualhärtenden System auf Kompositbasis befestigt (Bifix QM, VOCO). Schließlich wurde die Okklusion mithilfe des TekScan®-Systems (TekScan Inc) überprüft und selektiv eingeschliffen **(Abb. 27 bis 33)**. Nach Abschluss der prothetischen Behandlung wurde ein neuer herausnehmbarer Retainer für den Oberkiefer hergestellt (Essix®, Dentsply). Die Behandlung konnte erfolgreich abgeschlossen werden und der Patient zeigte sich mit dem Endergebnis sehr zufrieden **(Abb. 34 bis 38)**.

Abb. 27: Situation vor der Anfertigung von Veneers mit mittelviskosem Komposit (GrandioSO Flow, VOCO).

Abb. 28: Konditionierung der Zahnoberfläche mit Orthophosphorsäure 37,5%.

Abb. 29: Aufbringen von Futurabond DC.

Abb. 30: Lichtpolymerisation mit der Celalux 3.

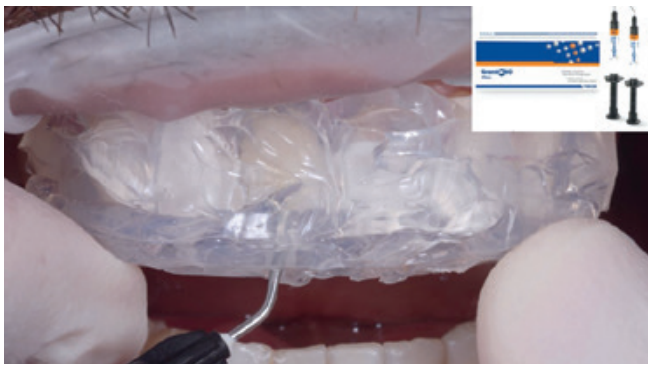

Abb. 31: Injektion vom mittelviskosen Komposit (GrandioSO Flow) über einen Silikonschlüssel.

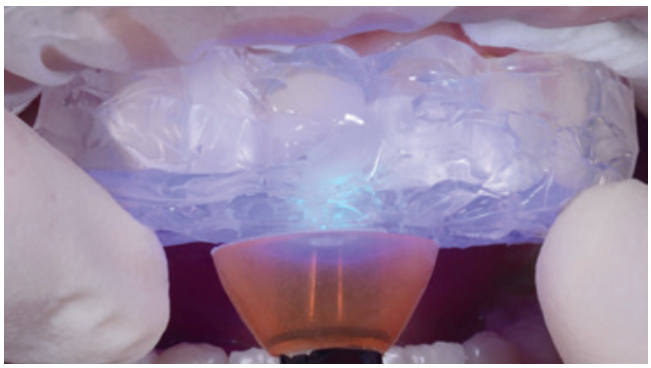

Abb. 32: Lichtpolymerisation mit der Celalux 3.

Abb. 33: Endergebnis: Veneer aus GrandioSO Flow.

Abb. 34: Endergebnis: Intraoralansicht.

Abb. 35: Endergebnis: Intraoralansicht ohne Zahnkontakt.

Abb. 36: Endergebnis: Lateralansicht.

Abb. 37: Endergebnis: Okklusalansicht.

Abb. 38: Das Endergebnis

Diskussion

Abrasionen zählen bei Patienten mit Bruxismus zum wohl auffälligsten klinischen Befund. Sie verändern die Anatomie der Zähne und können unbehandelt zu Komplikationen führen. Diese sind auf den Verlust von Zahnhartsubstanz zurückzuführen und erhöhen das Risiko einer Hypersensibilisierung der Zähne, Beeinträchtigung der Pulpa und von Verfärbungen [6,10]. Der Zahnarzt sollte alle Möglichkeiten zur Diagnostik von bruxismusbedingten Abrasionen einsetzen, solange eine Behandlung noch möglich ist [1,5,14]. Die Behandlung mit Invisalign® erfährt als alternative kieferorthopädische Behandlungsmöglichkeit bei erwachsenen Patienten mit komplexer multidisziplinärer Problemstellung immer mehr Interesse und vereinfacht zudem die spätere Behandlungsplanung. Der vorgestellte Fallbericht unterstreicht die wichtige Bedeutung des multidisziplinären Vorgehens. Den ästhetischen Ansprüchen erwachsener Patienten soll Genüge getan werden, indem eine möglichst wenig invasive Therapie bei komplexen Fällen erfolgt. So lassen sich auch Behandlungsergebnisse mit hoher Wahrscheinlichkeit besser vorhersagen [11,12].
Erwachsene Patienten entscheiden sich überwiegend aus ästhetischen Gründen für eine kieferorthopädische Behandlung. Die meisten von ihnen haben jedoch Vorbehalte gegenüber festsitzenden Apparaturen und wünschen sich eher unauffällige Behandlungsmöglichkeiten, wie zum Beispiel die Lingualtechnik [8,9]. Neben der kieferorthopädischen Beurteilung ist es auch wichtig, schon zu Beginn der Behandlung etwaige Probleme mit vorhandenen Füllungen oder prothetischen Versorgungen zu berücksichtigen, die später das Ergebnis beeinträchtigen könnten. Es ist daher empfehlenswert, dass die Auswahl und Entscheidung für eine geeignete Behandlung nach der Diagnostik durch ein multidisziplinäres Team, bestehend aus Spezialisten für Kieferorthopädie und restaurativer Zahnheilkunde, getroffen wird [13].

Minimalinvasive Therapien sind im Rahmen der Zahnerhaltung dank der Einführung der Adhäsivtechnik in Kombination mit modernen Füllungsmaterialien, die heute ähnliche transluzente Eigenschaften haben wie der natürliche Zahn, zunehmend besser durchführbar. Abwandlungen herkömmlicher Therapieverfahren führten zu einer stärker auf den Erhalt der gesunden Zahnsubstanz abzielenden Herangehensweise. Dies kann ebenfalls umgesetzt werden, wenn das Behandlungsergebnis durch ein vor Behandlungsbeginn angefertigtes Wax-up definiert wird, das im Nachhinein als Referenz dient [7]. Eine weniger kostspielige Alternative zu Keramik sind die CAD/CAM-Blöcke aus nanokeramischem Hybridmaterial (Grandio blocs, VOCO), die ästhetische Ergebnisse garantieren und höchste Anforderungen an moderne CAD/CAM-Restaurationen erfüllen. Indiziert für Kronen, Inlays, Onlays, Veneers und implantatgetragene Kronen, im Vergleich zu anderen Produkten, sind die Grandio blocs mit ihrem hohen Füllstoffgehalt (86%) die härtesten auf dem Markt (333 MPa) [4].

Schlussfolgerung

Im vorliegenden klinischen Fall konnten mit einer minimalinvasiven Vorgehensweise die funktionellen und ästhetischen Erwartungen des Patienten bestmöglich erfüllt werden. Mit Blick auf das erreichte und dargestellte Ergebnis ist davon auszugehen, dass ein multidisziplinärer Ansatz von grundlegender Bedeutung für die Planung und den späteren Behandlungserfolg eines Patienten mit Bruxismus ist. Ebenso ist festzuhalten, dass Invisalign® eine gute Therapieoption bei Erwachsenen sein kann, die eine konventionelle kieferorthopädische Apparatur ablehnen. Bei der Materialwahl könnten die neuen nanokeramischen Hybrid-CAD/CAM-Blöcke eine weniger kostenintensive Alternative zu Keramik sein, allerdings sind weitere klinische Studien erforderlich, um auch die Langlebigkeit dieser Restaurationen belegen zu können. ■

Autoren:
Dr. Miguel Stanley[1], Dr. Ana Paz[2],
Dr. Alessandra Curto[3], Dr. Inês Miguel[4]

[1] Zahnarzt, Abteilung für Orale Rehabilitation, White Clinic, Lissabon (Portugal)
[2] Zahnärztin, White Clinic, Lissabon (Portugal)
[3] Zahnärztin, Abteilung für Kieferorthopädie, White Clinic, Lissabon (Portugal)
[4] Zahnärztin, Abteilung für Ästhetische Zahnheilkunde, White Clinic, Lissabon (Portugal)

Literaturverzeichnis unter www.zmk-aktuell.de/literaturlisten



Dr. Miguel Stanley

Klinischer Direktor der White Clinic in Lissabon, Portugal.
Er entwickelte die Behandlungsphilosophien No Half Smiles® und SlowDentistry®
Mit der Ausbildung in Implantologie, kosmetischer Zahnmedizin und funktioneller Okklusion umfasst sein Ansatz der Advanced Biological Cosmetic Dentistry® den gesamten Handlungsspielraum der modernen Zahnmedizin.

Dr. Miguel Stanley
White Clinic Lissabon
Rua Dr. António Loureiro Borges, ed. 5, 1° Andar
Arquipark, Miraflores 1495-131 Lisbon, Algés, Portugal
info@whiteclinic.pt
whiteclinic.pt

Erreichen Sie ein neues Niveau der Patientenversorgung

Mit dem Invisalign System reagieren Sie als allgemeinpraktizierender Zahnarzt auf die rasante Entwicklung in der Welt der modernen Zahnmedizin.

Mit Invisalign **neue Maßstäbe setzen.**

www.invisalign–go.de

© 2020 ALIGN TECHNOLOGY SWITZERLAND (GmbH). ALLE RECHTE VORBEHALTEN. INVISALIGN, ITERO, ITERO ELEMENT, das ITERO Logo sowie weitere Bezeichnungen sind Handels- bzw. Dienstleistungsmarken von Align Technology, Inc. oder dessen Tochtergesellschaften bzw. verbundenen Unternehmen, die in den USA und/oder anderen Ländern eingetragen sein können.

Align Technology Switzerland GmbH, Suurstoffi 22, 6343 Rotkreuz, Schweiz.

invisalign | made to move