Restauração direta de dentes posteriores com um novo tipo de material restaurador de ORMOCER nano-híbrido – relato de um caso clínico

Prof. Jürgen Manhart

Poliklinik für Zahnerhaltung und Parodontologie
Goethestraße 70
80336 München, Alemanha.
E-Mail: manhart@manhart.com
www.manhart.com - www.dental.education

O autor deste artigo ministra cursos de formação contínua e cursos práticos na área da dentisteria restauradora estética (compósitos, cerâmica pura, facetas, espigões adesivos, planeamento de tratamentos estéticos).

Resumo

As restaurações diretas com compósitos em dentes posteriores já integram o rol de tratamentos padrão da dentisteria restauradora atual. Em vista do evidente crescimento das exigências estéticas dos pacientes nas duas últimas décadas, grande parte deles já não está disposta a aceitar restaurações metálicas, solicitando alternativas com materiais estéticos. Para além das incrustações em cerâmica, os pacientes podem optar por restaurações diretas a compósito como tratamento definitivo. Os pacientes, e também os clínicos, apreciam muito este tipo de restauração, cujo bom desempenho nos dentes posteriores sujeitos a cargas mastigatórias já foi comprovado por muitos estudos clínicos. O Ormocer nano-híbrido vem agora ampliar a gama dos materiais restauradores, que passa a incluir, além dos compósitos clássicos contendo metacrilatos, um compósito exclusivamente à base de Ormocer nano-híbrido, sem adição de monómeros clássicos.

Palavras-chave

Ormocer, compósitos, restaurações diretas, dentes posteriores, restaurações adesivas.

Fig. 1. Situação inicial: restauração antiga em amálgama no dente 16.

Fig. 2. Situação após a remoção cuidadosa da restauração em amálgama.

Fig. 3. Depois da remoção da cárie, procedeu-se ao acabamento da cavidade.

Fig. 4. Seleção da cor comparando-a com o dente húmido.

Introdução

A gama de materiais compósitos plásticos alargou-se consideravelmente nos últimos anos[1-3] . Além dos clássicos compósitos universais, introduziu-se no mercado um grande número de compósitos designados "estéticos" em virtude das crescentes exigências dos pacientes. Tais compósitos distinguem-se pelo maior número de nuances de cores e graus de translucidez e opacidade das massas de compósito[4]. Com recurso às cores de dentina opacas, massas de esmalte translúcidas e, conforme o caso, cores de corpo para a técnica de estratificação policromática, é possível executar restaurações diretas de alto valor estético, praticamente indistinguíveis dos tecidos dentários naturais e com uma estética comparável à das restaurações de cerâmica pura. Alguns sistemas de compósitos compreendem mais de 30 massas de compósitos com diferentes gradações de cor e translucidez. A utilização destes materiais requer experiência, especialmente quando são aplicados no setor anterior por uma técnica de estratificação com dois ou três diferentes graus de opacidade ou translucidez[4,5].

Por outro lado, a tendência dos últimos anos é criar compósitos de aplicação mais simples e, ao mesmo tempo, segura para os dentes posteriores[6-12]. Com a introdução dos compósitos "bulk fill", este objetivo pôde ser alcançado, além de o trabalho ter-se tornado mais económico graças à possibilidade de fotopolimerizar camadas mais espessas de material – não apenas de 2 mm, mas sim de 4 a 5 mm – num tempo de polimerização abreviado[13-17].

A maioria dos compósitos contém uma matriz orgânica monomérica à base de metacrilatos clássicos[18]. As alternativas existentes baseiam-se nas tecnologias de siloranos[19-24]] ou de Ormoceres[25-32]. No

caso dos Ormoceres (acrónimo de "organically modified ceramics"), trata-se de materiais compósitos inorgânicos, não metálicos e modificados organicamente[33]. Os Ormoceres são polímeros que podem ser classificados entre orgânicos e inorgânicos, pois possuem tanto uma rede orgânica como uma rede inorgânica[30,34-36]. Este grupo de materiais foi desenvolvido pelo Instituto Fraunhofer de Investigação de Silicatos (de Würzburg, Alemanha) e, em cooperação com parceiros da indústria de produtos dentários, foi comercializado pela primeira vez como material de restauração odontológico em 1998[27,28]. Desde então, os compósitos à base de Ormocer desenvolveram-se sobremaneira neste campo de aplicação. A fim de otimizar as características de manipulação e melhorar a viscosidade da matriz dos Ormoceres odontológicos, estes foram acrescidos de monómeros (além de iniciadores, estabilizadores, pigmentos e partículas de carga inorgânicas)[37]. Sendo assim, é mais apropriado designá-los compósitos à base de Ormocer.

O novo material de restauração de Ormocer Admira Fusion (VOCO) já não contém monómeros clássicos, além dos Ormoceres, na matriz. O material baseia-se numa tecnologia de partículas nano-híbridas, apresentando um conteúdo de cargas inorgânicas de 84 % p/p. Além disso, apresenta uma contração de polimerização de apenas 1,25 % v/v e uma baixa tensão de contração (3,87 MPa). Em virtude da sua composição, o Admira Fusion dispõe de uma elevada biocompatibilidade e estabilidade de cor. O Admira Fusion está disponível numa ampla gama de cores com três níveis de opacidade (10 cores Vita universais, 4 cores de dentina opacas, 4 cores especiais), podendo assim ser aplicado quer na técnica simplificada monocromática, por exemplo em dentes posteriores, quer em técnicas incrementais policromáticas, nos casos que exijam uma estética mais apurada.

Caso clínico

Uma paciente de 51 anos compareceu à nossa clínica com o objetivo de substituir uma restauração em amálgama no dente 16 por uma restauração com a cor dentária (fig. 1). O dente reagiu normalmente ao teste ao frio e ao teste de percussão. Após esclarecer as possíveis alternativas de tratamento e os custos de cada uma, a paciente decidiu-se por uma restauração plástica com o Ormocer Admira Fusion (VOCO), a qual seria executada com a técnica monocromática.

No início do tratamento, o dente limpou-se com uma pasta profilática sem fluoretos e uma taça de borracha, removendo-se cuidadosamente todos os depósitos externos. Depois de administrada a anestesia local, removeu-se a amálgama cuidadosamente (fig. 2). Devido à presença de cárie, foi preciso estender a cavidade para a face mesial. Após a remoção do tecido cariado, procedeu-se ao acabamento do preparo com brocas diamantadas finas (fig. 3). Antes da colocação do dique de borracha e do inevitável ressecamento dos tecidos dentais causado pelo isolamento absoluto, selecionou-se a cor dentária comparando as amostras de cores do sistema com o dente ainda húmido (fig. 4). Em seguida, o campo operatório isolou-se com um dique de borracha (fig. 5). O dique de isolamento separa o campo operatório e a cavidade oral, facilita o trabalho, tornando-o mais efetivo e preciso, e evita a contaminação do campo operatório com sangue, fluido sulcular e saliva. Uma eventual contaminação do esmalte e da dentina reduziria em muito a adesão do material de restauração aos tecidos duros dentários, colocando em risco a integridade marginal da restauração e o sucesso do tratamento a longo prazo. O dique de borracha também protege o paciente contra substâncias que podem causar irritações, como por exemplo o sistema adesivo. O isolamento absoluto é um recurso essencial para facilitar o trabalho e garantir a qualidade das técnicas adesivas. O tempo investido na colocação do dique de borracha também é compensado, já que se evitam as trocas de rolos de algodão e as solicitações do paciente para enxaguar a boca.

A cavidade foi, então, circunscrita com uma matriz seccional metálica, que se adaptou à zona cervical com o auxílio de uma cunha de plástico (fig. 6). O anel de fixação do sistema da matriz proporciona um suficiente afastamento entre o dente preparado e o dente vizinho e garante que a nova restauração apresente um forte contacto proximal (fig. 7).

Para o tratamento adesivo da estrutura dentária utilizou-se o adesivo universal Futurabond U (VOCO). O Futurabond U é um adesivo universal moderno, que é compatível com todas as técnicas de condicionamento: quer a técnica "self etch", ou de autocondicionamento, quer as duas técnicas de condicionamento que utilizam o ácido fosfórico (condicionamento seletivo do esmalte ou condicionamento total do esmalte e da dentina). No presente caso clínico, utili-

Fig. 5. Isolamento do campo operatório com dique de borracha.

Fig. 6. Delimitação proximal da cavidade com uma matriz seccional e uma cunha de plástico.

Fig. 7. Colocação de um anel de fixação para o afastamento dos dentes vizinhos.

Fig. 8. Primeiro, aplica-se seletivamente o gel de ácido fosfórico a 35% ao esmalte das margens da cavidade, onde é deixado atuar durante 15 segundos.

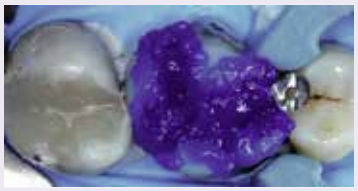

Fig. 9. Decorridos 15 segundos, a porção dentinária da cavidade recobre-se com o gel ácido e condicionada por mais 15 segundos (condicionamento total).

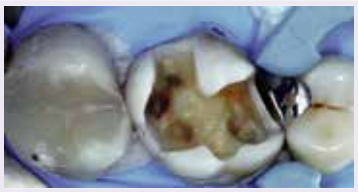

Fig. 10. Situação depois da remoção do ácido com jato de ar e água e da secagem cuidadosa da cavidade.

Fig. 11. Aplicação do agente de união Futurabond U no esmalte e na dentina com o auxílio de um minipincel.

Fig. 12. Remoção cuidadosa do solvente do sistema adesivo com o auxílio do jato de ar.

Fig. 13. Fotopolimerização do adesivo durante 10 segundos.

Fig. 14. Depois de aplicar o adesivo, as paredes seladas da cavidade apresentam uma superfície brilhante.

Fig. 15. Com a aplicação do primeiro incremento de Admira Fusion, a parede proximal modela-se até à altura da crista marginal.

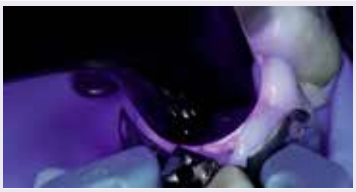

Fig. 16. Fotopolimerização do material de restauração durante 20 segundos.

Fig. 17. A cavidade, originalmente de classe II, transformou-se numa "cavidade de classe I".

Fig. 18. Situação após a remoção da matriz e nivelamento do fundo da cavidade com o segundo incremento de Admira Fusion.

zou-se o condicionamento total do esmalte e da dentina com ácido fosfórico a 35% (Vococid, VOCO GmbH, Cuxhaven, Alemanha). O ácido aplicou-se primeiro ao longo das margens do esmalte durante 15 segundos (fig. 8). Em seguida, aplicou-se o gel de condicionamento à inteira superfície dentinária da cavidade (fig. 9). Decorridos mais 15 segundos, removeu-se completamente o ácido fosfórico – assim como todas as substâncias que se soltaram das paredes dentárias devido à ação do ácido – aplicando um jato de ar e água durante 20 segundos, e secou-se bem a cavidade com um jato de ar (fig. 10). A figura 11 mostra a aplicação de uma quantidade suficiente do adesivo universal Futurabond U sobre o esmalte e a dentina com um aplicador "microbrush". O adesivo massajou-se durante 20 segundos de forma a penetrar os tecidos dentários. Em seguida, o solvente removeu-se com um jato de ar seco e isento de óleo (fig. 12), e o adesivo fotopolimerizou-se durante 10 segundos (fig. 13), obtendo-se assim superfícies cavitárias brilhantes, uniformemente recobertas pelo adesivo (fig. 14). Estas superfícies devem examinar-se meticulosamente, pois a presença de zonas sem brilho é um indício de que não foi aplicada uma quantidade suficiente de adesivo. Na pior das hipóteses isto poderia prejudicar a adesão da restauração nestas áreas, ocasionando um selamento dentinário insuficiente e uma eventual hipersensibilidade pós-operatória. Caso se observem áreas sem brilho durante o controlo visual, o adesivo deve aplicar-se seletivamente nestas zonas.

No passo seguinte, a face mesial reconstruiu-se completamente, até à altura da crista marginal, com Admira Fusion. Para tanto, adaptou-se o Ormocer cuidadosamente com um aplicador "microbrush" novo, que se usou como instrumento de modelagem. O material de restauração fotopolimerizou-se durante 20 segundos com o auxílio de um aparelho de fotopolimerização com > 500 mW/cm^2 de intensidade de luz (fig. 16). Através da reconstrução da parede mesial, trans-

Bibliografía

1. **Kunzelmann, KH.,** *Komposite – komplexe Wunder moderner Dentaltechnologie. Teil 1: Füllkörpertechnologie.* Ästhetische Zahnmedizin, 2007. 10(3): p. 14-24.
2. **Kunzelmann, KH.,** *Komposite – komplexe Wunder moderner Dentaltechnologie. Teil 2: Matrixchemie.* Ästhetische Zahnmedizin, 2008. 11(1): p. 22-35.
3. **Ferracane, JL.** *Resin composite - state of the art.* Dent Mater, 2011. 27(1): p. 29-38.
4. **Manhart, J.** *Charakterisierung direkter zahnärztlicher Füllungsmaterialien für den Seitenzahnbereich.* Alternativen zum Amalgam? Quintessenz, 2006. 57(5): p. 465-481.
5. **Manhart, J.** *Direkte Kompositrestauration: Frontzahnästhetik in Perfektion.* ZWP Zahnarzt-Wirtschaft-Praxis, 2009. 15(10): p. 42-50.
6. **Manhart J. and R. Hickel.** *"Bulk Fill"-Komposite. Neuartige Einsatztechnik von Kompositen im Seitenzahnbereich.* Swiss Dental Journal, 2014. 124(1): p. 19-28.
7. **Manhart J.** *Bulk-fill composites for posterior restorations.* Inside Dentistry, 2015. 11(3): p. 58-65.
8. **Lenhard, M.,** *Bulk-Fill-Komposite - der schnelle Weg zur Restauration?* Quintessenz, 2015. 66(8): p. 879-895.
9. **Manhart J.** *Muss es immer Kaviar sein? – Die Frage nach dem Aufwand für Komposite im Seitenzahnbereich.* ZMK, 2011. 27(Sonderausgabe März 2011): p. 10-15.
10. **Christensen GJ.** *Advantages and Challenges of Bulk-Fill Resins.* Clinicians Report, 2012. 5(1): p. 1-2.
11. **Noack MJ.** *Wirtschaftliche Füllungstechnik. Warum und womit?* ZWR Das Deutsche Zahnärzteblatt, 2013. 122(3): p. 86-94.
12. **Margeas RC.** *Bulk-Fill Materials: Simplify Restorations, Reduce Chairtime.* Compend Contin Educ Dent, 2015. 36(1): p. e1-e4.
13. **Czasch P. and Ilie N.** *In vitro comparison of mechanical properties and degree of cure of bulk fill composites.* Clin Oral Investig, 2013. 17(1): p. 227-235.
14. **Ilie N. and B.** *Stawarczyk, Bulk-Fill-Komposite: neue Entwicklungen oder doch herkömmliche Komposite?* ZMK, 2014. 30(3): p. 90-97.
15. **Li X., et al.** *Curing profile of bulk-fill resin-based composites.* J Dent, 2015. 43(6): p. 664-72.
16. **Zorzin J. et al.** *Bulk-fill resin composites: polymerization properties and extended light curing.* Dent Mater, 2015. 31(3): p. 293-301.
17. **El-Damanhoury H. and J. Platt.** *Polymerization Shrinkage Stress Kinetics and Related Properties of Bulk-fill Resin Composites.* Oper Dent, 2014. 39(4): p. 374-82.
18. **Peutzfeldt A.** Resin composites in dentistry: the monomer systems. Eur J Oral Sci, 1997. 105(2): p. 97-116.
19. **Guggenberger R. and W. Weinmann.** *Exploring beyond methacrylates.* American Journal of Dentistry, 2000. 13(Special Issue): p. 82-84.
20. **Weinmann WC.** *Thalacker, and R. Guggenberger, Siloranes in dental composites.* Dent Mater, 2005. 21(1): p. 68-74.
21. **Lien W. and KS. Vandewalle.** *Physical properties of a new silorane-based restorative system.* Dent Mater, 2010. 26(4): p. 337-44.
22. **Ilie N. and R. Hickel.** *Silorane-based dental composite: behavior and abilities.* Dent Mater J, 2006. 25(3): p. 445-54.
23. **Ilie N. and R. Hickel.** *Macro-, micro- and nano-mechanical investigations on silorane and methacrylate-based composites.* Dent Mater, 2009. 25(6): p. 810-9.

formou-se a cavidade de classe II numa "cavidade de classe I" (fig. 17), pelo que a matriz deixou de ser necessária e pôde ser retirada. Esta medida facilita posteriormente o acesso à cavidade com instrumentos manuais para a conformação das estruturas oclusais e melhora a visualização do campo operatório, facilitando o controlo visual durante a aplicação das camadas do material. Com a inserção do segundo incremento de Admira Fusion, regularizou-se o fundo da cavidade, garantindo-se assim que a camada seguinte, para a conformação anatómica oclusal, tivesse uma espessura máxima uniforme de 2 mm (fig. 18). As cúspides foram reconstruídas uma após a outra: primeiro a cúspide mésio-vestibular (fig. 19), depois a mésio-palatina (fig. 20) e, por último, as porções que faltavam nas cúspides disto-palatina e disto-vestibular (fig. 21). Com esta técnica de reconstrução sequencial das cúspides, a anatomia oclusal pode ser reconstruída com facilidade e de forma previsível, assemelhando-se em muito à natural. Após a modelagem de cada uma das cúspides, o material de restauração fotopolimerizou-se durantes 20 segundos (fig. 22). Efetuou-se então mais uma fotopolimerização, durante 20 segundos, pelos lados mésio-palatino (fig. 23) e mésio-bucal (fig. 24), a fim de garantir que a zona cervical proximal da caixa mesial, antes encoberta pela matriz metálica, fosse suficientemente polimerizada.

Após a remoção do dique de borracha, procedeu-se ao acabamento da restauração com instrumentos rotativos e discos abrasivos e ajustou-se a oclusão estática e dinâmica. Com o auxílio de polidores de silicone impregnados com partículas de diamante (Dimanto, VOCO), poliu-se a superfície da restauração até que esta se tornasse lisa e brilhante. A figura 25 mostra a restauração direta de Ormocer concluída. Observa-se o restabelecimento da forma anatómica dentária, da função oclusal e do contacto proximal, assim como a obtenção de uma estética de alto nível. O trabalho finalizou-se com a aplicação de um verniz flouoretado (Bifluorid 12, VOCO) nos dentes.

Fig. 19. Reconstrução da cúspide mésio-vestibular e fotopolimerização durante 20 segundos.

Fig. 20. Reconstrução da cúspide mésio-palatina e fotopolimerização durante 20 segundos.

Fig. 21. Reconstrução das cúspides disto-palatina e disto-vestibular.

Fig. 22. Fotopolimerização, durante 20 segundos, da última cúspide reconstruída.

Fig. 23. Polimerização complementar, durante 20 segundos, da zona mésio-palatina antes encoberta pela matriz seccional.

Fig. 24. Polimerização complementar, durante 20 segundos, da zona mésio-vestibular antes encoberta pela matriz seccional.

Fig. 25. Situação final: restauração de Ormocer após o acabamento e o polimento de alto brilho. Restaurou-se a função e a estética do dente.

24. **Zimmerli B. et al.** *Composite materials: composition, properties and clinical applications.* A literature review. Schweiz Monatsschr Zahnmed, 2010. 120(11): p. 972-86.
25. **Manhart J. et al.** *Randqualität von Ormocer- und Kompositfüllungen in Klasse-II-Kavitäten nach künstlicher Alterung.* Deutsche Zahnärztliche Zeitschrift, 1999. 54: p. 89-95.
26. **Wolter H. and W. Storch.** *Neuartige Silanklasse - Werkstoffe für Formkörper.* ISC-Tätigkeitsbericht 1992, 1992: p. 61-72.
27. **Wolter H. W. Storch, and H. Ott,** *Dental filling materials (posterior composites) based on inorganic/organic copolymers (ORMOCERs).* MACRO AKRON, 1994(35th IUPAC, International Symposium on Macromolecules, Ohio, Proceedings): p. 503.
28. **Wolter H., Storch W. and Ott H.** *New inorganic/organic copolymers (ORMOCERs) for dental applications.* Materials Research Society Symposia Proceedings, 1994. 346(Mat. Res. Soc. Symp. Proc.): p. 143-149.
29. **Wolter H.,** *Kompakte Ormocere und Ormocer-Komposite.* Fraunhofer-Institut für Silikatforschung (ISC) - Tätigkeitsbericht 1995, 1995: p. 56-63.
30. **Wolter H. et al.** *Neue biokompatible Dentalwerkstoffe auf Ormocer-Basis, in Tagungsband Werkstoffwoche 1998, Band 4, Symposium 4: Werkstoffe für die Medizintechnik,* H. Planck and H. Stallforth, Editors. 1998, Wiley VCH: Weinheim. p. 245-248.
31. **Manhart J. et al.** *Mechanical properties and wear behavior of light-cured packable composite resins.* Dental Materials, 2000. 16: p. 33-40.
32. **Hickel R. et al.** *New direct restorative materials.* FDI Commission Project. Int Dent J, 1998. 48(1): p. 3-16.
33. **Greiwe K. and G. Schottner.** *ORMOCERe: Eine neue Werkstoffklasse.* FhG-Berichte, 1990. 2: p. 64-67.
34. **Moszner N. et al.** *Sol-Gel Materials, 1. Synthesis and Hydrolytic Condensation of New Cross-Linking Alkoxysilane Methacrylates and Light-Curing Composites Based upon the Condensates.* Macromol Mater Eng, 2002. 287(5): p. 339-347.
35. **Moszner N. et al.** *Sol-gel materials 2. Light-curing dental composites based on ormocers of cross-linking alkoxysilane methacrylates and further nano-components.* Dent Mater, 2008. 24(6): p. 851-6.
36. **Wolter H.** *Werkstoffe mit Biss. Teil I: Ormocere.* DZW Die Zahnarzt Woche, 2015. Ausgabe 11/15: p. 10-11.
37. **Ilie N. and Hickel R.** *Resin composite restorative materials.* Aust Dent J, 2011. 56 Suppl 1: p. 59-66.
38. **Da Rosa Rodolpho PA. et al.** *22-Year clinical evaluation of the performance of two posterior composites with different filler characteristics.* Dent Mater, 2011. 27(10): p. 955-63.
39. **van de Sande FH. et al.** *18-year survival of posterior composite resin restorations with and without glass ionomer cement as base.* Dent Mater, 2015. 31(6): p. 669-75.
40. **Manhart J. et al.,** *Review of the clinical survival of direct and indirect restorations in posterior teeth of the permanent dentition.* Oper Dent, 2004. 29(5): p. 481-508.
41. **Heintze SD. and Rousson V.** *Clinical effectiveness of direct class II restorations - a meta-analysis.* J Adhes Dent, 2012. 14(5): p. 407-31.
42. **Opdam NJ et al.** *Longevity of posterior composite restorations: a systematic review and meta-analysis.* J Dent Res, 2014. 93(10): p. 943-9.
43. **Opdam NJ. et al.** *12-year survival of composite vs. amalgam restorations.* J Dent Res, 2010. 89(10): p. 1063-7.